



МИНИСТЕРСТВО ЗДРАВООХРАНЕНИЯ
ЧЕЧЕНСКОЙ РЕСПУБЛИКИ
(Минздрав ЧР)

ПРИКАЗ

« 19 » 05 2016 г.

г. Грозный

№ 139

Об утверждении клинического протокола «Эндометриоз: диагностика, лечение и реабилитация»

В целях оказания своевременной и качественной акушерско-гинекологической помощи женщинам во время беременности, в родах и в послеродовом периоде,

ПРИКАЗЫВАЮ:

1. Утвердить клинический протокол «Эндометриоз: диагностика, лечение и реабилитация».
2. Руководителям медицинских организаций, имеющим в составе акушерско-гинекологическую службу:
 - 2.1. обеспечить оказание медицинской помощи в соответствии с протоколом;
 - 2.2. ознакомить с клиническим протоколом врачей акушеров-гинекологов, анестезиологов-реаниматологов, терапевтов, врачей других специальностей, участвующих в оказании медицинской помощи женщинам.
3. Главному акушеру-гинекологу Минздрава ЧР Л.В. Тарамовой осуществлять контроль за своевременным и качественным выполнением протокола.
4. Контроль над исполнением данного приказа возложить на заместителя министра З.В. Исакову.

Приложение на 91 л.

Министр

Э.А. Сулейманов

Согласовано:

ЧРОО «Врачебная палата
Чеченской Республики»



К.С. Межидов

Чеченская республиканская организация
профсоюза работников здравоохранения РФ



М.К. Батукаев



**МИНИСТЕРСТВО
ЗДРАВООХРАНЕНИЯ
РОССИЙСКОЙ ФЕДЕРАЦИИ
(Минздрав России)
ЗАМЕСТИТЕЛЬ МИНИСТРА**

Рахмановский пер., 3, Москва, ГСП-4, 127994
тел.: (495) 628-44-53, факс: (495) 628-50-58

22 НОЯ 2013

№ 15-4/10/2-8710

На № _____ от _____

Руководителям органов
управления здравоохранением
субъектов Российской Федерации

Ректорам государственных
бюджетных образовательных
учреждений высшего
профессионального образования

Директорам федеральных
государственных учреждений
науки

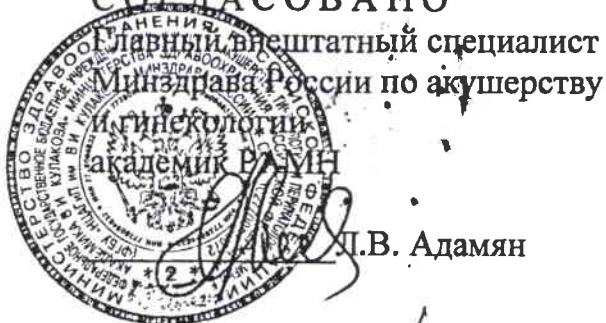
Министерство здравоохранения Российской Федерации направляет клинические рекомендации (протокол лечения) «Эндометриоз: диагностика, лечение и реабилитация», разработанные в соответствии со статьей 76 Федерального закона от 21 ноября 2011 г. № 323-ФЗ «Об основах охраны здоровья граждан в Российской Федерации», для использования в работе руководителями органов управления здравоохранением субъектов Российской Федерации при подготовке нормативных правовых актов, руководителями гинекологических стационаров и амбулаторно-поликлинических подразделений при организации медицинской помощи, а также для использования в учебном процессе.

Приложение: 86 л. в 1 экз.

Т.В. Яковлева



СОГЛАСОВАНО



№ 07 от 30/01 2013 г.

УТВЕРЖДАЮ
Президент Российского общества
акушеров-гинекологов
академик РАМН



В.Н. Серов

30/01 2013 г.

ЭНДОМЕТРИОЗ: ДИАГНОСТИКА, ЛЕЧЕНИЕ И РЕАБИЛИТАЦИЯ

Клинические рекомендации

Организации-разработчики:

ФГБУ «Научный Центр акушерства, гинекологии и перинатологии им. В. И. Кулакова» Минздрава России

ГБОУ ВПО «Московский государственный медико-стоматологический университет им. А.И. Евдокимова» Минздрава России

ГБОУ ВПО «Первый Московский государственный медицинский университет им. И.М. Сеченова» Минздрава России

ФГБУ «Эндокринологический научный Центр» Минздрава России

ФГБУ «Научно-исследовательский институт акушерства и гинекологии им. Д. О. Отта» РАМН

ГБУЗ МО «Московский областной научно-исследовательский институт акушерства и гинекологии»

Российское общество акушеров-гинекологов

Российская Ассоциация по эндометриозу

Коллектив авторов:

Адамян Лейла Владимировна Академик РАМН, Заместитель Директора ФГБУ «Научный Центр акушерства, гинекологии и перинатологии им. В. И. Кулакова» Минздрава России, доктор медицинских наук, профессор, Заслуженный деятель науки России, заведующая кафедрой репродуктивной медицины и хирургии ГБОУ ВПО «Московский государственный медико-стоматологический университет им. А. И. Евдокимова» Минздрава России, главный внештатный специалист Минздрава России по акушерству и гинекологии

- Андреева Елена Николаевна** Руководитель отделения эндокринной гинекологии ФГБУ «Эндокринологический научный центр» Минздрава России, доктор медицинских наук, профессор
- Аполихина Инна Анатольевна** Заведующая отделением восстановительного лечения ФГБУ «Научный Центр акушерства, гинекологии и перинатологии им. В. И. Кулакова» Минздрава России, профессор кафедры акушерства, гинекологии, перинатологии и репродуктологии ФППОВ ГБОУ ВПО «Московский государственный медицинский университет им. И.М. Сеченова» Минздрава России, доктор медицинских наук
- Беженарь Виталий Федорович** Руководитель отделения оперативной гинекологии ФГБУ «Научно-исследовательский института акушерства и гинекологии им. Д. О. Отта» РАМН, доктор медицинских наук, профессор, Санкт-Петербург
- Геворкян Марияна Арамовна** Профессор кафедры акушерства и гинекологии лечебного факультета ГБОУ ВПО «Московский государственный медико-стоматологический университет им. А. И. Евдокимова» Минздрава России, доктор медицинских наук
- Гус Александр Иосифович** Руководитель отделения функциональной диагностики ФГБУ «Научный Центр акушерства, гинекологии и перинатологии им. В. И. Кулакова» Минздрава России, доктор медицинских наук, профессор
- Демидов Владимир Николаевич** Главный научный сотрудник отделения функциональной диагностики ФГБУ «Научный Центр акушерства, гинекологии и перинатологии им. В. И. Кулакова» Минздрава России, доктор медицинских наук, профессор
- Калинина Елена Анатольевна** Заведующая отделением вспомогательных технологий в лечении бесплодия ФГБУ «Научный Центр акушерства, гинекологии и перинатологии им. В. И. Кулакова» Минздрава России, доктор медицинских наук
- Леваков Сергей Александрович** Руководитель отделения комплексных и комбинированных методов лечения гинекологических заболеваний ФГБУ «Научный Центр акушерства, гинекологии и перинатологии им. В. И. Кулакова» Минздрава России, д.м.н., профессор
- Марченко Лариса Андреевна** Ведущий научный сотрудник отделения гинекологической эндокринологии ФГБУ «Научный Центр акушерства, гинекологии и перинатологии им. В.И.Кулакова» Минздрава России, доктор медицинских наук, профессор

- Попов Александр Анатольевич** Заведующий отделением эндоскопии ГБУЗ МО «Московского областного научноисследовательского института акушерства и гинекологии», доктор медицинских наук, профессор
- Сонова Марина Мусабиевна** Заведующая отделением гинекологии, кафедра репродуктивной медицины ГБОУ ВПО «Московский государственный медико-стоматологический университет им. А. И. Евдокимова» Минздрава России, доктор медицинских наук, профессор
- Филиппов Олег Семенович** заместитель директора Департамента медицинской помощи детям и службы родовспоможения Минздрава России, профессор кафедры акушерства и гинекологии ФППОВ ГБОУ ВПО «Московский государственный медицинский университет им. И.М. Сеченова» Минздрава России, д.м.н., профессор
- Хашукоева Ассият Зулчифовна** Профессор кафедры акушерства и гинекологии лечебного факультета ГБОУ ВПО «Российский национальный исследовательский медицинский университет им. Н.И. Пирогова» Минздрава России, доктор медицинских наук
- Чернуха Галина Евгеньевна** Заведующая отделением гинекологической эндокринологии ФГБУ «Научный Центр акушерства, гинекологии и перинатологии им. В. И. Кулакова» Минздрава России, доктор медицинских наук, профессор
- Яроцкая Екатерина Львовна** Заведующая отделом международного сотрудничества ФГБУ «Научный Центр акушерства, гинекологии и перинатологии им. В. И. Кулакова» Минздрава России, доктор медицинских наук

Рецензенты:

- Доброхотова Юлия Эдуардовна** Заведующая кафедрой акушерства и гинекологии № 2 лечебного факультета ГБОУ ВПО «Российский национальный исследовательский медицинский университет им. Н.И. Пирогова» Минздрава России, профессор, д.м.н.
- Гаспарян Сусанна Арташесовна** Профессор кафедры акушерства и гинекологии Института Постдипломного образования Государственного бюджетного образовательного учреждения «Ставропольский Государственный медицинский университет», д.м.н.
- Малышкина Анна Ивановна** Директор ФГБУ «Ивановский научно-исследовательский институт материнства и детства имени В.Н. Городкова» Минздрава России, д.м.н.

**Смольникова
Вероника
Юрьевна**

Ведущий научный сотрудник отделения вспомогательных технологий в лечении бесплодия ФГБУ «Научный Центр акушерства, гинекологии и перинатологии им. В. И. Кулакова» Минздрава России, доктор медицинских наук

**Файзуллин
Ильдар
Фаридович**

Заведующий кафедрой акушерства и гинекологии ГБОУ ВПО «Казанский государственный медицинский университет» Минздрава России, председатель общества акушеров-гинекологов Республики Татарстан, заслуженный деятель науки Республики Татарстан, заслуженный врач Республики Татарстан, д.м.н., профессор

**Штыров
Сергей
Вячеславович**

Профессор кафедры акушерства и гинекологии педиатрического факультета ГБОУ ВПО «Российский национальный исследовательский медицинский университет им. Н.И. Пирогова» Минздрава России, д.м.н.

Содержание

Аннотация.....	7
1. Терминология и классификация	8
2. Клиническая картина.....	12
2.1 Боль и эндометриоз	12
2.2 Эндометриоз и бесплодие	15
3. Диагностика эндометриоза	16
4. Лечение эндометриоза	25
4.1 Хирургическое лечение эндометриоза	27
4.2 Медикаментозное лечение эндометриоза	33
4.3 Психосоциальная реабилитация	44
5. Специальные вопросы	46
5.1 Бессимптомный эндометриоз	46
5.2 Эндометриоз в возрастном аспекте	47
5.3. Эндометриоз и рак.....	53
Заключение	55
Приложения	57
Библиографический указатель	69
Список сокращений.....	87

Аннотация

Эндометриоз – процесс, при котором за пределами полости матки происходит доброкачественное разрастание ткани, по морфологическим и функциональным свойствам подобной эндометрию. Трудности ведения больных эндометриозом связаны с чрезвычайно вариабельной клинической картиной и тяжестью течения заболевания, тактика зависит от возраста пациенток, формы/стадии заболевания, характера симптомов, репродуктивных задач, а также от рисков, побочных эффектов и экономической рентабельности лечения. В ряде случаев эндометриоз рассматривают как хроническое рецидивирующее заболевание, требующее постоянного внимания и лечения.

В этих клинических рекомендациях представлены современные данные о клинической картине, диагностике, а также новых возможностях хирургического лечения и роли гормональной терапии в комплексном лечении генитального эндометриоза.

1. ТЕРМИНОЛОГИЯ И КЛАССИФИКАЦИЯ

1.1 Терминология

Примерно 1600 лет до н.э. в одном из египетских папирусов были описаны патологические изменения, обозначаемые в настоящее время термином «эндометриоз» [цит. по Sanfilippo J.S., 1994]. В 1860 г. von Rokitansky впервые подробно описал эндометриоз в виде «шоколадных кист» и «наружного эндометриоза», определив их как эндометриальные железы и стромы, обнаруживаемые вне матки. Термин «эндометриоз» был предложен в 1892 г. Blair Bell.

Ph. Koninckx в 1994 г. предложил называть термином «эндометриоз» только анатомический субстрат; а заболевание, связанное с этим субстратом и проявляющееся определенными симптомами – «эндометриоидной болезнью». Эндометриоз традиционно подразделяют на генитальный и экстрагенитальный, а генитальный в свою очередь – на внутренний, аденомиоз (эндометриоз тела матки) и наружный (эндометриоз шейки матки, влагалища, промежности, ретроцервикальной области, яичников, маточных труб, брюшины, прямокишечно-маточного углубления). Насчитывают более 20 гистологических вариантов наружного эндометриоза, в том числе таких как интраперитонеальный или субперитонеальный (везикулярный – кистозный или полиповидный), а также мышечно-фиброзный, пролиферативный, кистозный (эндометриоидные кисты).

В последние годы «внутренний эндометриоз» все чаще рассматривают как совершенно особое заболевание и его обозначают термином «аденомиоз». Некоторые авторы считают, что ретроцервикальный (deep infiltrative endometriosis) является особой разновидностью заболевания, более схожей с аденомиозом.

В течение последних 50 лет разработано более 10 классификаций эндометриоза, к сожалению, ни одна из них не признана универсальной.

1.2 Классификация

В соответствии с приказом Минздрава России от 27.05.1997г. № 170 (с изменениями от 12 января 1998 г.) «О переходе органов и учреждений здравоохранения Российской Федерации на Международную статистическую классификацию болезней и проблем, связанных со здоровьем X пересмотра» (далее – МКБ X), для постановки диагноза и оценки тяжести заболевания должна использоваться терминология МКБ X.

МКБ 10 – Международная классификация болезней 10-го пересмотра

N80.0 Эндометриоз матки, аденомиоз.

N80.1 Эндометриоз яичников.

N80.2 Эндометриоз маточных труб.

N80.3 Эндометриоз тазовой брюшины.

- N80.4 Эндометриоз ректовагинальной перегородки и влагалища.
- N80.5 Эндометриоз кишечника.
- N80.6 Эндометриоз кожного рубца.
- N80.8 Другой эндометриоз.
- N80.9 Эндометриоз неуточненный.

Клинические классификации эндометриоза

- по происхождению [Redwine D., 1987];
- по глубине поражения [Martin D., 1989];
- локализациям экстрагенитального эндометриоза [Rock J. et al., 1989];
- анатомическим проявлениям [Huffman et al., 1951; Rivaet et al., 1962; Beecham et al., 1966, R. Kistner, 1977;

— по локализации и площади поражения, сопутствующему спаечному процессу [rASRM, 1996];

— по морфофункциональным особенностям и этиопатогенезу [Wicks, Larson et al., 1949; Koninckx Ph., 1994; Nisolle M. et al., 1997; Brosens I. et al., 2000];

— по анатомическим характеристикам и необходимому объему вмешательства, т.е. клиническая классификация эндометриоза [Leyla V. Adamyan et al., 1993; Acosta A., 1973, Buttram et al., 1978]. В Научном центре акушерства, гинекологии и перинатологии им. В.И. Кулакова на протяжении многих лет применяют представленные ниже клинко-анатомические классификации эндометриоза тела матки, эндометриозных кист яичников и ретроцервикального эндометриоза, предусматривающие описание четырех стадий распространения патологического процесса [Адамян Л. В., 1992, 1998].

Для внутреннего эндометриоза:

- стадия I – патологический процесс ограничен подслизистой оболочкой тела матки;
- стадия II – патологический процесс переходит на мышечные слои;
- стадия III – распространение патологического процесса на всю толщу мышечной оболочки матки до ее серозного покрова;
- стадия IV – вовлечение в патологический процесс, помимо матки, париетальной брюшины малого таза и соседних органов.

Аденомиоз может быть диффузным, очаговым или узловым и кистозным. Характерное отличие от миомы матки – отсутствие капсулы и четких границ.

Для эндометриозных кист яичников:

- стадия I – мелкие точечные эндометриозные образования на поверхности яичников, брюшине прямокишечно-маточного пространства без образования кистозных полостей;
- стадия II – эндометриозная киста одного яичника размером не

более 5–6 см с мелкими, эндометриоидными включениями на брюшине малого таза. Незначительный спаечный процесс в области придатков матки без вовлечения кишечника;

- стадия III – эндометриоидные кисты обоих яичников (диаметр кисты одного яичника более 5–6 см и небольшая эндометриома другого). Эндометриоидные гетеротопии небольшого размера на париетальной брюшине малого таза. Выраженный спаечный процесс в области придатков матки с частичным вовлечением кишечника;

- стадия IV – двусторонние эндометриоидные кисты яичников больших размеров (более 6 см) с переходом патологического процесса на соседние органы – мочевой пузырь, прямую и сигмовидную кишку. Распространенный спаечный процесс.

Для эндометриоза ретроцервикальной локализации – клиническая классификация, определяющая объем вмешательства и тактику лечения [Адамян Л. В., 1993]:

- стадия I – эндометриоидные очаги располагаются в пределах ректовагинальной клетчатки;

- стадия II – прорастание эндометриоидной ткани в шейку матки и стенку влагалища с образованием мелких кист и в серозный покров ректосигмоидного отдела и прямой кишки;

- стадия III – распространение патологического процесса на крестцово-маточные связки, серозный и мышечный покров прямой кишки;

- стадия IV – вовлечение в патологический процесс слизистой оболочки прямой кишки с распространением процесса на брюшину прямокишечно-маточного пространства с образованием спаечного процесса в области придатков матки, а также распространение процесса в сторону параметрия, вовлекая дистальные отделы мочевыделительной системы (мочеточники и мочевой пузырь). Несомненно, истинную степень тяжести заболевания определяют той клинической картиной, которая характеризует течение ее конкретного варианта (см. приложение 3).

Однако не всегда имеется корреляция между выраженностью симптоматики, локализацией и распространенностью патологического процесса.

Указанные классификации, являясь клиническими, отражают степень распространения (в том числе, при инфильтрирующей форме), форму заболевания (узловая, очаговая, диффузная, кистозная – при аденомиозе) или глубину проникновения в соседние органы на примере ретроцервикального эндометриоза (инфильтративная форма), что служит руководством к действию при выборе тактики ведения, доступа и объема операции и подбора индивидуальной послеоперационной программы реабилитации, включающей гормональное лечение, использование нестероидных противовоспалительных препаратов, физические факторы и лечение с привлечением смежных специалистов.

С. Charpon (2003) предложил классификацию глубокого инфильтративного эндометриоза с вовлечением соседних органов по анатомическим проявлениям и необходимому объему вмешательства.

Одной из наиболее широко применяемых в мировой практике стала предложенная в 1979 году Американским обществом фертильности (с 1995 года – Американское общество по репродуктивной медицине) и пересмотренная в 1996 году классификация, основанная на подсчете общей площади и глубины эндометриoidных гетеротопий, выраженных в баллах:

- I стадия** – минимальный эндометриоз (1–5 баллов);
- II стадия** – легкий эндометриоз (6–15 баллов);
- III стадия** – умеренный эндометриоз (16–40 баллов);
- IV стадия** – тяжелый эндометриоз (более 40 баллов).

Классификация не лишена недостатков, главный из которых – частое несоответствие стадии распространения, определенной путем подсчета баллов, истинной тяжести заболевания и отсутствие должной оценки инфильтративных форм (ретроцервикальный эндометриоз и др.). В связи с этим для описания более тяжелых инвазивных форм заболевания в дополнение к rAFS хирургами-эндоскопистами был разработан новый инструмент – классификационная система ENZIAN (Tuttles F и соавт., 2005). Ввиду значительной сложности и частичного совпадения с rAFS, она была пересмотрена в 2010 г., стала более легкой в исполнении, однако пока не получила широкого распространения. Адаптация ENZIAN позволила бы снизить диагностирование глубокого инфильтративного эндометриоза на 36%.

В 2010 г. был представлен также Индекс Фертильности при эндометриозе (Endometriosis fertility index (EFI)), позволяющий предсказать вероятность наступления беременности в естественном цикле у женщин с хирургически подтвержденным эндометриозом (Adamson GD, Pasta DJ, 2010). На последнем Всемирном конгрессе по эндометриозу в сентябре 2011 г. в Монпелье (Франция) H.R. Tinneberg (Германия) представил новую классификацию инфильтративного эндометриоза, согласно которой и аденомиоз относят к этой форме. В основе классификации лежит принцип распространения эндометриоза по плоскостям: ректовагинальное пространство и влагалище (компартмент А), плоскость крестцово-маточных связок и стенка таза (компартмент В), мышечный слой прямой и сигмовидной кишки (компартмент С), а также учитывается глубина поражения (до 1 см, от 1–3 см, более 3 см) и сторона поражения (правая, левая). Эта классификация вызывает множество дискуссий.

В настоящий момент Американская Ассоциация гинекологов-эндоскопистов (AAGL) разрабатывает классификацию, которая будет сфокусирована в основном на характеристике боли (L.C. Giudice, 2012). Можно надеяться, что активно проводимые исследования в области визуализации, биомаркеров, гистологии и генома в скором времени предоставят полезную информацию для разработки новой классификационной системы с учетом новых данных в изучаемых областях.

2. КЛИНИЧЕСКАЯ КАРТИНА

Эндометриоз чаще всего диагностируют у женщин репродуктивного возраста (25–40 лет).

Клинические проявления эндометриоза: тазовая боль, бесплодие и нарушения менструального цикла, а также наличие опухолевидных образований (эндометриоидные кисты) в малом тазу.

Наиболее важный клинический симптом эндометриоза – боль, связанная с менструальным циклом: тянущего характера внизу живота и в области поясницы в течение всего месяца, усиливающаяся накануне менструации и резко болезненные менструации (дисменорея). Жалобы на диспареунию (боли при половой жизни) предъявляют 26 – 70% больных генитальным эндометриозом, бесплодие (как первичное, так и вторичное) фиксируют в 46–50% случаев. Болевые симптомы могут зависеть и от локализации поражений.

При локализации глубокого инфильтрирующего эндометриоза в области позадиматочного пространства или крестцово-маточных связок больные отмечают резкую боль, иррадиирующую во влагалище, прямую кишку, промежность, бедра, усиливающуюся в положении сидя и при дефекации (дисchezия). Дизурия (болезненность при мочеиспускании) может иметь место при поражении эндометриозом мочевого тракта. На ранних стадиях заболевания такая боль возникает периодически, при эндометриозе III–IV стадии она, как правило, приобретает постоянный характер, кроме того, при прорастании эндометриоза в мочевой пузырь или прямую кишку может появляться кровь в стуле или моче. Некоторые больные указывают на боль в середине менструального цикла, связанную с овуляцией, тазовые ишалгии, поясничную и предменструальную боль, которые постепенно приводят к нарушениям иннервации, воспалительным процессам в области тазовых нервных сплетений. Ишалгии, люмбаго, радикулиты очень характерны для этих больных. Нередко пациентка длительное время лечится от воспаления придатков матки, в то время как основной причиной боли является эндометриоз. У многих женщин перед менструацией появляются головная боль, нервозность, ухудшение настроения, снижение работоспособности и нарушение сна, она ждет и боится появления боли.

Анализ жалоб пациентки и традиционный гинекологический осмотр позволяют лишь предположить наличие эндометриоза. Больные эндометриозом и ХТБ обычно предъявляют жалобы на постоянную и периодическую, ноющую или приступообразную, продолжительную боль, как правило, ограниченную областью малого таза, поясницей, передней брюшной стенкой ниже пупка.

2.1 Боль и эндометриоз

Боль, как правило, достигает пика в дни менструаций и ослабевает

после нее. Боль обусловлена тем, что в очагах эндометриоза происходят циклические расстройства, сходные с происходящими в эндометрии, а также сопутствующими воспалительными нарушениями, изменениями в нервных сплетениях и нервных окончаниях и спаечным процессом, в который нередко вовлечены нижние отделы кишечника. При длительном течении заболевания боль утрачивает периодичность, приобретая характер хронического болевого синдрома. Возможна боль также при дефекации (при поражении прямой кишки или ее вовлечении в спаечный процесс) и мочеиспускании (при поражении мочевого пузыря). Некоторые пациентки испытывают дискомфорт и болевые ощущения при половом акте (диспареуния). Как правило, этот симптом встречается у женщин с поражением крестцово-маточных связок, ректовагинальной перегородки, прямокишечно-маточного пространства и влагалища.

Некоторые женщины указывают на умеренную боль, в то время как другие жалуются на достаточно интенсивную боль, нарушающую их привычную повседневную активность, появление тревоги и подавленности, нарушение сна. Помимо этого, для ХТБ характерны следующие клинические признаки:

- постоянный и постоянно-циклический характер боли в течение не менее 6 месяцев;

- степень повреждения ткани, предполагаемого при обследовании или обнаруженного на операции, непропорциональна болевым ощущениям;

- неполное разрешение боли в результате ранее проведенного лечения вследствие истинного эффекта плацебо или тахифилаксии (быстро прогрессирующее снижение лечебного эффекта при повторном назначении медикаментозной терапии);

- сужение сферы интересов личности, физической, трудовой и социальной активности, физическое и психическое истощение, социальная дезадаптация, концентрация внимания только на болевых ощущениях;

- снижение сексуальной функции и потеря интереса к сексуальным отношениям вплоть до полного отказа от нее;

- изменение семейных взаимоотношений;

- инвалидизация, потеря трудоспособности.

С учетом трудностей объективизации диагностики боли, обусловленной субъективным характером ее восприятия и ввиду различия порога болевой чувствительности, следует рекомендовать пациенткам в течение 1–2 циклов ведение менструального календаря с отметкой дней, в которые она ощущала боль с учетом нарастания ее интенсивности: слабая (1), вызывающая беспокойство (2), причиняющая страдание (3), очень сильная (4) и мучительная, нестерпимая (5). Это позволит не только провести количественную оценку болевых симптомов, но и выявить возможную взаимосвязь с менструальным циклом. Для характеристики тяжести/интенсивности боли можно также применять визуальную аналоговую шкалу (ВАШ) (visual analogue scale (VAS), представляющую градации боли от 0 (нет боли) до 10 (нестерпимая боль) баллов. ВАШ представляет собой прямую линию длиной 10 см, начало которой

соответствует отсутствию боли – «боли нет». Конечная точка на шкале отражает мучительную невыносимую боль – «нестерпимая боль». Линия может быть как горизонтальной, так и вертикальной. Пациентке предлагают сделать на этой линии отметку, соответствующую интенсивности испытываемой ей в данный момент боли. Расстояние между началом линии («нет боли») и сделанной болевой отметкой измеряют в сантиметрах и округляют до целого. Каждый сантиметр на визуальной аналоговой шкале соответствует 1 баллу. Как правило, все пациентки легко усваивают визуальную аналоговую шкалу и правильно пользуются ею. ВАШ является чувствительным методом для количественной оценки боли и полученные данные хорошо коррелируют с другими методами измерения ее интенсивности.

При использовании одномерных ранговых шкал врач оценивает боль только количественно, не учитывая ее качественные особенности. Боль является сложным, многомерным чувством, в котором одновременно отражены не только интенсивность боли, но и ее сенсорная и эмоциональная составляющие. В начале 70-х годов прошлого века был разработан Мак-Гилловский болевой опросник (McGill Pain Questionnaire), в котором все слова (дескрипторы), описывающие качественные особенности боли, представлены 20 подклассами. Во многих испытаниях Мак-Гилловский болевой опросник был высоко эффективен в многомерной оценке боли. В нашей стране существует несколько версий опросника на русском языке, но наиболее удачным является вариант, подготовленный сотрудниками Российского государственного медицинского университета, МГУ им. М.В. Ломоносова и ЦИТО им. Н. Н. Приорова (1986), который приведен в приложении 4.

Крайне важно, что Мак-Гилловский опросник позволяет охарактеризовать в динамике не только интенсивность боли, но и ее сенсорный и эмоциональный компоненты, поэтому его можно использовать в дифференциальной диагностике отдельных болевых синдромов.

С помощью объективного осмотра можно выявить опухолевидные образования в области придатков матки (эндометриоидные кисты), увеличение матки и ограничение ее подвижности (внутренний эндометриоз), уплотнение или объемное образование в ретроцервикальной области (эндометриоз ректовагинальной перегородки), болезненность при пальпации стенок малого таза и крестцово-маточных связок, указывающие на возможный перитонеальный эндометриоз. При осмотре или кольпоскопии влагалищной части шейки матки и влагалища легко обнаружить эндометриоидные очаги.

Для уточнения диагноза проводят ультразвуковое исследование, магнитно-резонансную или компьютерную томографию (см. «Диагностика эндометриоза»), достаточно точные (но не абсолютные!) методы диагностики эндометриоидных кист яичников, эндометриоза ректовагинальной перегородки, аденомиоза. Однако ни один из этих методов не позволяет диагностировать очаги эндометриоза на тазовой брюшине.

В связи с отсутствием надежного неинвазивного/малоинвазивного

теста вследствие недостаточной чувствительности и специфичности имеющихся к настоящему времени методов увеличивается интервал времени между первым появлением симптомов боли и установлением диагноза эндометриоза до 7–8 лет.

По данным ВОЗ, задержка при установлении объективного диагноза эндометриоза в случае обращения больных к врачам общей практики составляет, в среднем 6,7 лет (от 5,5 до 8,3 лет), что коррелирует с увеличением числа болевых симптомов (хроническая тазовая боль, дисменорея, диспареуния) и меноррагии. Окончательный диагноз наружного эндометриоза может быть установлен лишь на основании данных, полученных при непосредственном визуальном осмотре очагов, подтвержденных результатами гистологического исследования, в связи с чем и для раннего определения причины возникновения хронической тазовой боли целесообразно проведение диагностической лапароскопии.

При лапароскопии могут быть обнаружены очаги эндометриоза на брюшине полости таза и яичниках (к настоящему времени описано более 20 видов эндометриоидных очагов), эндометриоидные кисты яичников (эндометриомы), эндометриоз ректовагинальной перегородки, иногда распространяющийся на стенки прямой или сигмовидной кишки, эндометриоз мочевого пузыря и аппендикса, спаечный процесс. Лапароскопия позволяет выявить характерные для внутреннего эндометриоза признаки: «мраморный» рисунок и бледность наружного покрова матки, равномерное увеличение ее размеров при диффузной форме, значительное утолщение передней или задней стенки матки, деформацию стенки матки узлами аденомиоза при очаговых и узловых формах.

2.2 Эндометриоз и бесплодие

Одна из наиболее частых причин обращения больных эндометриозом за врачебной помощью – бесплодие. При отдельных вариантах эндометриоза, характеризующихся серьезными нарушениями анатомических структур в области придатков матки, бесплодие является прямым следствием таких повреждений, как утолщение и перифокальное воспаление или окклюзия маточных труб, спаечная деформация фимбрий, полная изоляция яичников периовариальными спайками, повреждение тканей яичников эндометриоидными кистами (снижение овариального резерва) и др. Во многих случаях эндометриоз и бесплодие развиваются параллельно вследствие одной или нескольких общих причин. При этом имеют значение заболевания, сопутствующие эндометриозу [нарушения взаимоотношения уровней секреции гормонов (эстрадиол, прогестерон, ЛГ, ФСГ, пролактин и тестостерон)] и приводящие к неполноценной овуляции и/или функциональной неполноценности желтого тела, эндометрия; нарушения локального иммунитета; сочетанные гиперпластические процессы (эндометрий, молочные железы, щитовидная железа), кисты и миомы (в 35–70% случаев).

Показания к проведению экстракорпорального оплодотворения (ЭКО)

и переноса эмбриона (ПЭ) при эндометриозе – освобождение гамет и эмбрионов от негативного влияния провоспалительных агентов перитонеальной жидкости.

Хирургическое лечение повышает частоту наступления беременности. Кроме того, в ходе лапароскопии подсчитывают ряд показателей Индекса Фертильности при эндометриозе (Endometriosis fertility index (EFI), предложенного G.D. Adamson. EFI является простым и надежным клиническим инструментом, фактически, единственной изученной классификационной системой, имеющей прогностическое значение. С помощью него можно предсказать время наступления беременности у больных эндометриозом после хирургического лечения, использовать выжидательную тактику у пациенток с хорошим прогнозом и не тратить попусту время и сразу же переходить к процедурам ВРТ при неблагоприятном прогнозе.

Факторами, повышающими эффективность реализации программы ЭКО и ПЭ у больных НГЭ, являются:

- двухэтапное комбинированное (хирургическое и медикаментозное) лечение заболевания до проведения программы ЭКО при III–IV стадии распространения;
- отказ от выжидательной тактики и проведение ЭКО и ПЭ непосредственно после завершения лечения женщинам с агрессивным рецидивирующим течением заболевания в возрасте старше 35 лет, со сниженными функциональными резервными возможностями яичников и при сочетании НГЭ с аденомиозом.

Таким образом, генитальный эндометриоз в зависимости от локализации и стадии распространения оказывает негативное влияние на активность процессов фолликуло-, оогенеза и раннего эмбриогенеза. Наличие НГЭ III–IV стадии распространения, оперативное вмешательство на яичниках (при наличии кистозных форм в момент обследования), снижение их функциональных резервных возможностей и сочетание НГЭ с аденомиозом любой стадии распространения значительно ухудшают эффективность реализации программы ЭКО и ПЭ.

Следует помнить, что для больных эндометриозом тяжелой формы, у которых беременность наступила с использованием процедур ВРТ, характерны высокие акушерские риски: преждевременные роды, преэклампсия, замедление внутриутробного развития плода, предлежание плаценты (ASRM, 2012). Получены убедительные клинические данные в пользу переноса одного, а не двух и более эмбрионов у таких женщин, поскольку многоплодная беременность существенно повышает акушерские риски.

3. ДИАГНОСТИКА ЭНДОМЕТРИОЗА

Тщательный анализ жалоб пациентки и традиционный

гинекологический осмотр позволяют лишь предположить наличие эндометриоза; для подтверждения диагноза в большинстве случаев требуется углубленное обследование.

На начальном этапе бимануальное гинекологическое обследование остается одним из наиболее важных методов диагностики эндометриоза, поскольку позволяет выявить опухолевидное образование в области придатков матки, уплотнения в позадишеечной области и болезненность стенок малого таза. При эндометриозе влагалищной части шейки матки видны эндометриоидные очаги различной величины и формы (от мелкоочечных до кистозных полостей диаметром 0,7–0,8 см, темно-красного цвета). Кольпоскопия позволяет диагностировать эндометриоз слизистой оболочки дистальной части канала шейки матки. При локализации эндометриоза в слизистой оболочке проксимальной части канала шейки матки может быть полезной цервикоскопия, произведенная с помощью фиброгистероскопа. При подозрении на вовлечение в патологический процесс кишечника, мочевого пузыря и параметрия целесообразно выполнить ректороманоскопию, колоноскопию, экскреторную урографию и/или цистоскопию по показаниям.

Следует отметить, что в настоящее время диагностическая ценность гистеросальпингографии (получение рентгеноконтрастного снимка матки) для подтверждения наличия аденомиоза или внутреннего эндометриоза крайне невысока, в связи с чем, этот метод исследования практически не применяют. При гистероскопии врач может обнаружить только косвенные признаки внутреннего эндометриоза (крайне редко эндометриоидные «ходы», скалистый рисунок полости матки, крипты, кисты, затрудненное расширение полости матки, выбухание одной из ее стенок и др.), поэтому является малоинформативным методом диагностики. Дополнительные данные можно получить с помощью прицельной или мультифокальной трепанобиопсии миометрия в ходе выполнения гистероскопии.

В крови и перитонеальной жидкости больных эндометриозом повышается концентрация онкоантигенов, в том числе CA125, являющегося фактором, специфичным для аденокарциномы яичника. Концентрация этого маркера в крови здоровых женщин, составляет в среднем 8,3 Ед/мл, при эндометриозе – 27,2 Ед/мл и в 99% случаев не превышает 35 Ед/мл. Однако согласно последним данным (World Endometriosis Society, 2011), хотя специфичность определения этого маркера при эндометриозе составляет 97%, чувствительность – лишь 27%. Ценность определения этого маркера снижается при сопутствующих гнойно-воспалительных процессах.

Содержание раково-эмбрионального антигена (РЭА) в сыворотке крови здоровых женщин составляет в среднем 1,3 нг/мл и в норме не должно быть более 2,5 нг/мл. Уровень этого онкомаркера повышается при эндометриозе, раке шейки матки, эндометрия, яичников и вульвы. У больных эндометриозом среднее значение этого онкомаркера составляет 4,3 нг/мл.

В ФГБУ НЦАГиП им. В. И. Кулакова Миздрава России разработана методика сочетанного определения важнейших онкомаркеров: для наиболее точного мониторинга их содержания у больных с эндометриозом до, после

операции и на фоне гормонального лечения. Доказано, что повышение уровня онкомаркеров, (СА-125, РЭА и СА-19-9) – прогностический признак рецидива эндометриоза, обнаруживаемый за 2 мес. до появления его клинических симптомов, что позволяет своевременно начать лечение – т. е. только с целью мониторинга за течением заболевания.

Внутренний эндометриоз (аденомиоз)

Аденомиоз представляет собой доброкачественный патологический процесс, характеризующийся появлением в миометрии эпителиальных (железистых) и стромальных элементов эндометриального происхождения. Различают три степени распространения аденомиоза, а также его очаговую, кистозную и узловую формы.

При очаговой и узловой формах патологические изменения могут отмечаться в любых отделах матки. Основное отличие этих форм аденомиоза от миоматозных узлов состоит в том, что периферические границы очага эндометриоза нечеткие, а при миоматозном узле – четкие и ровные в связи с наличием капсулы.

При диагностике аденомиоза чаще всего (до 80% случаев) выявляют его диффузную форму, диффузно-узловые формы процесса обнаруживают гораздо реже (до 10%). На аденомиоз с очагами в миометрии приходится не более 7% случаев. Узловая форма аденомиоза, проявляющаяся изолированным расположением крупных узлов, составляет не более 3% случаев. При наличии эндометриоидных кист в миометрии отмечается изменение их размеров в зависимости от фазы цикла. Изолированную форму аденомиоза выявляют не более чем у половины пациенток. Чаще всего аденомиоз сочетается с эндометриозом ректовагинального пространства и эндометриоидными кистами яичников.

Для больных аденомиозом (внутренний эндометриоз) характерно появление кровянистых выделений до и после менструации (скудные, темного «шоколадного» цвета), большая не только продолжительность менструации, но и ее обильность (при III–IV ст. распространения вплоть до меноррагий) и как следствие снижение уровня гемоглобина в крови и анемия.

Ультразвуковая диагностика

В настоящее время для диагностики внутреннего эндометриоза в основном используют эхографию. При подозрении на внутренний эндометриоз УЗИ следует проводить во вторую фазу менструального цикла, предпочтительно за несколько дней до начала менструации. При этом наибольшее внимание, особенно для диагностики начальных проявлений эндометриоза, необходимо обращать на состояние базального слоя эндометрия. Для выявления внутреннего эндометриоза следует использовать только влагалищную эхографию и проводить до и после менструации.

Выполненные исследования позволили выявить следующие наиболее характерные признаки I степени распространенности аденомиоза:

- образование небольших (диаметром около 1 мм) анэхогенных

- трубчатых структур, идущих от эндометрия по направлению к миометрию;
- появление в области базального слоя эндометрия небольших гипо- и анэхогенных включений круглой или овальной формы диаметром около 1–2 мм;
 - неравномерность толщины базального слоя эндометрия;
 - зазубренность или изрезанность базального слоя эндометрия;
 - выявление «откусанности» или локальных дефектов эндометрия;
 - появление в миометрии, непосредственно примыкающем к полости матки, отдельных участков повышенной эхогенности толщиной до 3 мм.

Толщина стенок матки у больных с аденомиозом I степени близка к норме.

Симптомы аденомиоза II степени распространенности, выявленные на сканограммах:

- увеличение толщины стенок матки, превышающее верхнюю границу нормы;
- утолщение одной стенки матки по сравнению с другой на 0,4 см и более;
- появление в миометрии, непосредственно примыкающем к полости матки, зоны повышенной неоднородной эхогенности различной толщины;
- появление в зоне повышенной эхогенности небольших округлых анэхогенных образований диаметром 2–5 мм, а также жидкостных полостей разной формы и размеров, содержащих мелкодисперсную взвесь (кровь), а иногда и плотные включения небольшой эхогенности (сгустки крови);
- ультразвуковые признаки, встречающиеся при I степени распространенности заболевания (они характерны также для всех других проявлений внутреннего эндометриоза).

Толщина матки при аденомиозе II степени увеличена приблизительно у половины больных.

Симптомы аденомиоза III степени распространенности, выявленные на сканограммах:

- увеличение матки в основном переднезаднем размере;
- преимущественное увеличение толщины одной из стенок матки;
- появление в миометрии зоны повышенной неоднородной эхогенности, занимающей более половины толщины стенки матки;
- обнаружение в области эхогенной зоны анэхогенных включений диаметром 2–6 мм или жидкостных полостей разной формы и размеров, содержащих мелкодисперсную взвесь;
- появление в области патологического образования множественных близко расположенных полос средней и низкой эхогенности, ориентированных перпендикулярно к плоскости сканирования;
- выявление в области переднего фронта сканирования зоны повышенной эхогенности, а также анэхогенной зоны в области дальнего

фронта;

- значительное уменьшение толщины эндометрия при обследовании, проведенном даже в конце второй половины менструального цикла.

Толщина матки при аденомиозе III степени увеличена практически у всех пациенток.

При узловой и очаговой формах аденомиоза на сканограммах определяли следующие эхографические признаки:

- появление в стенке матки зоны повышенной эхогенности – круглой или овальной с ровными контурами при узловой форме и с неровными – при очаговой;
- небольшие (диаметром 2–6 мм) анэхогенные включения или кистозные полости, содержащие мелкодисперсную взвесь;
- повышенная эхогенность около переднего фронта образования и пониженная – около дальнего;
- выявление в патологическом очаге средней и низкой эхогенности близко расположенных полос, ориентированных перпендикулярно к плоскости сканирования;
- деформация срединного маточного эха при подслизистом расположении узла.

Толщина матки при очаговой и узловой формах аденомиоза зависит от размеров патологического образования.

В целом использование указанных критериев позволяет установить аденомиоз I степени распространенности в 88,5% случаев, II степени – в 90%, III степени – в 96,2%, при очаговой форме – в 89,3%, при узловой – в 93,3% случаев. Представленные данные свидетельствуют, что эхография в настоящее время является наиболее информативным методом диагностики аденомиоза, несмотря на определенные сложности и известный субъективизм при интерпретации эхограмм. Наибольшие трудности возникают при сочетании аденомиоза эндометриоза с множественными интерстициально расположенными миоматозными узлами. В подобных случаях при эхографии не всегда представляется возможным установить или исключить рассматриваемую патологию.

Спиральная компьютерная томография

При выполнении КТ у больных очаговой формой аденомиоза обращает на себя внимание неоднородность структуры миометрия из-за наличия мелких очагов разной формы и низкой плотности, не имеющих четких границ с нормальной тканью миометрия. Вследствие неравномерного накопления контрастного вещества миометрием и эндометриоидными очагами миометрий имеет вид сот. При диффузной форме аденомиоза матка увеличена, шаровидной формы, имеет нечеткие контуры и разную толщину передней и задней стенок. При узловой форме аденомиоза матка увеличена из-за образований округлой формы и низкой плотности без четких границ в толще миометрия. Узлы при аденомиозе в отличие от миомы матки не имеют псевдокапсулы, четких границ и сосудистых ветвей.

КТ не является основным методом диагностики аденомиоза, кроме

того, для его обнаружения необходимо проведение исследования с рентгеноконтрастным болюсным усилением.

Магнитно-резонансная томография

Специфические признаки, характеризующие аденомиоз I степени, по данным МРТ следующие:

- неравномерное утолщение переходо-соединительной зоны (между эндо- и миометрием) более чем на 0,5–0,6 см;
- появление трубчатых структур размером до 0,2 см, тянущихся к миометрию (расположенных симметрично или асимметрично);
- неровные контуры переходо-соединительной зоны с эффектом «зазубренности»;
- неоднородная структура переходо-соединительной зоны;
- появление в переходо-соединительной зоне мелких (от 0,1–0,2 см) гетерогенных и кистозных включений (полостей), расположенных одиночно и группами;
- выявление в миометрии единичных мелких неравномерно расположенных очагов или зон неоднородной структуры, мелких кист, прилежащих к переходной зоне, без четких контуров, аналогичных эндометриоидной ткани.

При II степени распространения процесса, помимо всех признаков, характерных для аденомиоза I степени, отмечаются также:

- увеличение суммарного размера матки за счет переднезаднего размера;
- асимметричное утолщение одной стенки матки более чем на 0,5 см по сравнению с другой стенкой;
- утолщение переходо-соединительной зоны вследствие пенетрации базального слоя эндометрия на половину и более толщины стенки матки;
- повышение степени неоднородности структуры переходо-соединительной зоны с увеличением количества и размеров гетерогенных и кистозных включений;
- увеличение количества и протяженности очагов и кистозных полостей в миометрии в области переходо-соединительной зоны с гетерогенным МР-сигналом, по МР-характеристикам аналогичным ткани базального слоя эндометрия;
- увеличение количества и размеров гетерогенных образований в миометрии и в зоне измененного МР-сигнала с формированием кистозных полостей размером 0,2 см и более, иногда с геморрагическим содержимым, находимых на всех уровнях биодеградациии гемоглобина (выявляются на T1-взвешенном изображении);
- снижение дифференциации маточной стенки.

При III степени распространения процесса к описанным выше признакам I и II стадий присоединяются:

- суммарное увеличение размеров матки;

- пенетрация эндометрия практически на всю толщу миометрия с образованием в нем патологических гетерогенных зон и очагов разного размера и формы;

- в зоне эндометриоидных гетеротопий миометрия отмечается усиление гетерогенности структуры с очагами и участками неоднородного МР-сигнала, формированием множественных мелких кистозных включений (от 0,2 см) и полостей разного диаметра с геморрагическим компонентом или признаками обызвествления сгустков крови.

При аденомиозе IV степени в патологический процесс вовлекается париетальная брюшина малого таза и соседних органов, формируется выраженный спаечный процесс. При этом на МРТ отмечают бугристые неровные контуры матки, ее деформацию из-за локально расположенных по поверхности эндометриоидных гетеротопий, представленных очагами МР-сигнала разной интенсивности:

- гипоинтенсивными неоднородными (аналогичны сигналу от эндометрия и переходо-соединительной зоны);

- кистозными полостями, имеющими повышенный МР-сигнал на T2-взвешенных изображениях;

- полостями разного диаметра неоднородной структуры с геморрагическим компонентом.

Таким образом, полученные данные свидетельствуют о больших возможностях МРТ в диагностике аденомиоза; изученные особенности МР-проявлений разных форм аденомиоза позволяют достоверно диагностировать сам процесс и его распространенность. Чувствительность, специфичность и точность МРТ в диагностике аденомиоза не менее 95%.

Эндометриоз ректовагинального пространства

Ультразвуковая диагностика инфильтративных форм сложна, нередко требуется проведение дифференциальной диагностики с онкологическими заболеваниями органов малого таза. Рентгенологические методы исследования при данной патологии неинформативны.

Ультразвуковая диагностика

Для ретроцервикального эндометриоза наиболее характерно наличие плотного образования, расположенного в ректовагинальной клетчатке непосредственно под шейкой матки или эксцентрично по отношению к ней, размеры которого в среднем от 0,5 до 4,5 см. Эхогенность патологического образования также варьирует: гипоэхогенность выявляют у 63% женщин, среднюю эхогенность – у 20% и повышенную – у 17%.

В большинстве (86%) случаев эндометриоидные гетеротопии данной локализации имеют неровные контуры и только в 14% – ровные. Четкие внутренние границы образования констатированы у 18% больных, нечеткие – у 82%. В значительном количестве наблюдений отмечается нечеткость внутреннего контура образования. Нередко ретроцервикальный эндометриоз распространяется на шейку матки, при этом прорастание бывает настолько выраженным, что она практически перестает визуализироваться

как отдельное анатомическое образование.

Прорастание (инфильтрация) эндометриоза в стенку прямой кишки, по данным оперативного вмешательства, выявляют у 15% больных. На сканограмма это проявляется в виде эконегативной зоны полулунной или удлинненно-овальной формы шириной 0,3–1,9 см и протяженностью 1–4,5 см в месте расположения очагов ретроцервикального эндометриоза в стенке кишки. О вовлечении в патологический процесс ректосигмовидного отдела кишки свидетельствует также отсутствие смещения его стенки при надавливании на пораженный участок влагалитсным датчиком.

В отдельных случаях можно наблюдать сдавление и прорастание стенки мочеочника, что приводит к развитию мегауретера и гидронефротической трансформации почки.

Представленные данные свидетельствуют о высокой информативности трансвагинальной эхографии в диагностике ретроцервикального эндометриоза: чувствительность метода при проспективном анализе составила 95,8%, а специфичность – 92,6%. Точность определения наличия или отсутствия ретроцервикального эндометриоза оказалась равной в среднем 94,2%.

Иногда сложности могут возникать при дифференциации небольшой низко расположенной миомы и ретроцервикального эндометриоза. Если образование на сканограммах имеет округлую форму, четкие границы и однородную внутреннюю структуру пониженной эхогенности, то вероятность наличия миомы выше, чем ретроцервикального эндометриоза. По клинической картине часто трудно отличить ретроцервикальный эндометриоз от эндометриоза крестцово-маточных связок. При эхографии также невозможно установить эндометриоз крестцово-маточных связок, его можно заподозрить, только применив метод исключения. Если при эхографии ретроцервикальный эндометриоз не определяется, а при надавливании влагалитсным датчиком на область крестцово-маточных связок отмечается выраженная болезненность, то это может служить признаком данной патологии.

Наибольшие трудности возникают при дифференциации ретроцервикального эндометриоза с прорастанием прямой кишки и ее злокачественного поражения, при этом требуется высокая квалификация специалиста.

Магнитно-резонансная томография

Для эндометриоза ректовагинального пространства характерны:

- патологические ткани (очаги, образования) в ректовагинальном пространстве неоднородной структуры, аналогичные ткани эндометрия, без четких контуров, соединяющие заднюю стенку шейки матки и переднюю стенку прилежащей кишки, с характерными для эндометрия изменениями МР-характеристик в процессе менструального цикла. Целесообразнее всего сравнивать МР-картины, полученные в I (10–13-й день) и во II (16–19-й день) фазах менструального цикла;

- отсутствие четких границ между этими патологическими

тканями, передней стенкой прямой кишки и задней стенкой шейки и тела матки с возможным распространением процесса на связочный аппарат матки и в подкожную жировую клетчатку заднего параметрия.

Эндометриоидные кисты

Это одно из наиболее часто диагностируемых проявлений эндометриоза. Эндометриоидные кисты обнаруживают у 10–14% женщин, оперированных по поводу разных объемных образований органов малого таза.

Ультразвуковая диагностика

Основой лучевой диагностики данной патологии служит эхография, что объясняется высокой информативностью метода, его неинвазивностью, простотой и быстротой выполнения.

По данным эхографии, односторонние кисты выявляют у 81% больных, двусторонние – у 19%. В пораженном яичнике чаще обнаруживают одну кисту и гораздо реже – две (16%), три (2,5%) и четыре (0,5%) кисты. В большинстве случаев кисты локализуются сбоку и сзади от матки, их размеры колеблются в широких пределах (от 0,8 до 12 см), однако в 90% случаев диаметр кист составляет 2,5–7 см.

Одна из особенностей эндометриоидных кист – значительная толщина стенок (0,2–0,6) см. В большинстве случаев (74%) содержимое кисты однородное и представляет собой компактно расположенную, несмещаемую мелкодисперсную взвесь. В том случае, если киста имеет небольшие размеры (до 1,5 см в диаметре), содержащаяся в ней взвесь не всегда четко определяется, поэтому киста может напоминать опухоль.

Эндометриоидные кисты в большинстве случаев имеют характерные эхографические признаки:

- относительно небольшие размеры: диаметр кист в основном не более 7 см;
- расположение кисты сзади и сбоку от матки;
- средняя и повышенная эхогенность несмещаемой мелкодисперсной взвеси;
- двойной контур образования;
- выявление в большинстве случаев в детородном возрасте.

Спиральная компьютерная томография

При проведении СКТ/МСКТ эндометриоидные кисты в большинстве случаев выявляют как однокамерные округлые образования с жидкостным содержимым. На разных участках толщина стенки неодинакова: может колебаться от 2 до 6 мм (реже до 8 мм), что зависит от длительности существования патологического образования и выраженности пристеночных тромботических масс, сгустков крови, оседающих на внутренней стенке кисты. Плотность ее содержимого колеблется от 1 до 40 НУ, но чаще составляет от 26 до 40 НУ.

Магнитно-резонансная томография

Особенностью эндометриoidных кист яичников при МРТ является инверсия МР-сигнала на T1-и T2-взвешенных изображениях, что характерно для любого объекта, содержащего продукты биodeградации гемоглобина; достаточно гомогенный высокий интенсивный МР-сигнал на T1-взвешенном изображении и гипоинтенсивный, или изоинтенсивный (со слабым повышением) на T2-взвешенном изображении; гомогенный характер повышения или понижения сигнала с эффектом его равномерного «затенения» (*shading*), с кольцом гемосидерина по периферии.

Кроме того эндометриoidные кисты яичников:

- не выявляются в режиме МР-гидрографии;
- имеют толстые неровные стенки;
- не растут, как правило, экзофитно по отношению к яичнику, вследствие чего при крупных кистах сохранившаяся часть ткани яичника расплывается на их поверхности;
- располагаются сзади и сбоку от матки, вызывают формирование перифокального спаечного процесса;
- чаще являются односторонними.

В целом чувствительность, специфичность и точность МРТ при диагностике эндометриoidных кист яичников составляют не менее 98%.

Более подробная информация о лучевой диагностике наружного инфильтративного эндометриоза с преимущественным поражением кишечника, мочевого пузыря и мочевыводящих путей, а также экстрагенитальных форм эндометриоза (брюшной стенки, пупка, диафрагмы, послеоперационных рубцов и др.) представлена в главе «Диагностика эндометриоза» в монографии «Лучевая диагностика и терапия в акушерстве и гинекологии» (Москва, 2012), написанной ведущими авторами данных Клинических рекомендаций Л. В. Адамян, В. Н. Демидовым и А. И. Гусом.

В клинической практике диагностики эндометриоза визуальный осмотр малого таза и брюшной полости в ходе лапароскопии является «золотым стандартом» (ESHRE, 2008; RCOG, 2006). Однако все классификации эндометриоза субъективны и плохо коррелируют с болевым синдромом, хотя могут давать ценную информацию для прогноза бесплодия и результатов лечения. Гистологическая верификация эндометриоза, если ее выполнение возможно, является обязательной. Положительные результаты гистологического исследования подтверждают наличие заболевания, но отрицательный ответ (при отсутствии технически возможной для проведения биопсии) не исключает существования эндометриоза.

4. ЛЕЧЕНИЕ ЭНДОМЕТРИОЗА

Трудности, с которыми врач сталкивается при выборе метода лечения пациенток с эндометриозом, определяются многими факторами: не изученные до конца этиология и механизмы формирования боли; отсутствие

надежных критериев объективной оценки интенсивности боли; широкое разнообразие клинических проявлений; отсутствие высокоспецифичных и высокочувствительных неинвазивных диагностических маркеров; резко негативное влияние на качество жизни и жизненную продуктивность в целом; тенденция к вовлечению в патологический процесс окружающих тканей и органов в случае персистенции заболевания; недостаток доказательных данных, касающихся оценки эффективности медикаментозного лечения по сравнению с плацебо и другими методами лечения; достаточно ограниченный круг существующих методов лечения.

Задачи лечения эндометриоза состоят в следующем:

- удаление очага эндометриоза;
- уменьшение интенсивности болей;
- лечение бесплодия;
- предотвращение прогрессирования;
- профилактика рецидивов заболевания, что уменьшает необходимость выполнения радикального оперативного вмешательства и позволяет сохранить репродуктивную функцию женщин.

Учитывая хроническое течение эндометриоза во многих случаях, высокий риск возникновения рецидивов после хирургического лечения или отмены медикаментозной терапии, лечение должно быть запрограммировано на продолжительный срок.

За рубежом и в нашей стране операция была и остается единственным методом лечения генитального эндометриоза, который позволяет провести экцизию или уничтожить морфологический субстрат эндометриоза с помощью энергий разных видов (механическая, лазерная, электрическая, крио-, ультразвуковая, плазменная и др.), поэтому в случае полного удаления эндометриоидных кист яичников, очагов на брюшине малого таза, крестцово-маточных связках и кист других локализаций можно ограничиться этим. Однако в ходе оперативного вмешательства, особенно при распространенном эндометриозе, удаляют лишь видимые и доступные очаги, а микроскопические и атипично расположенные поражения могут остаться незамеченными и длительно персистировать. При лапароскопии глубокие поражения могут казаться поверхностными (айсберг – видна только верхняя часть), что приводит к снижению выявляемости инфильтративных форм и недооценке тяжести болезни. Маскировка истинного поражения тканей эндометриозом имеет место и при дооперационном использовании аГнРГ.

Современный подход к долгосрочному ведению пациенток с хронической тазовой болью, обусловленной эндометриозом, включает хирургическое лечение и медикаментозную терапию.

Эмпирическая медикаментозная терапия (без хирургической верификации диагноза) возможна при аденомиозе, наружном генитальном эндометриозе, при отсутствии кистозных процессов в яичниках (эндометриоидные кисты) и других опухолевидных образований в малом тазе. При наличии эндометриоидной кисты яичника необходимо хирургическое лечение (энуклеация капсулы и /или ее вапоризация с

гистологическим исследованием препарата). При этом нет необходимости назначать гормональную терапию больным с кистозными формами заболевания (эндометриозные кисты) или любыми другими формами, если хирург уверен в полном удалении очагов во время операции или если заболевание протекает бессимптомно. В отсутствие возможности адекватно удалить все очаги, при инфильтративных формах после операции необходимо проводить медикаментозное лечение для уменьшения выраженности болевого синдрома, профилактики рецидива или прогрессирования заболевания. Гормональная терапия занимает важное место среди методов лечения, используемых для адекватного купирования симптомов, сохранения фертильности, улучшения работоспособности, социальной активности и качества жизни женщин в целом.

При тяжелых инвазивных формах эндометриоза с поражением смежных органов необходимы междисциплинарный подход и комбинация различных методов лечения и участие смежных специалистов. В любом случае лечение больной с генитальным эндометриозом должно проводиться по индивидуальной программе, с обязательным получением информированного согласия пациентки с обсуждением алгоритма обследования и лечения, определением доступа, объема операции и послеоперационной реабилитации.

4.1. Хирургическое лечение эндометриоза

Оперативное вмешательство – основной этап в лечении эндометриоза. Показание к выполнению оперативного вмешательства по поводу эндометриоза могут служить три его основных симптома: хроническая тазовая боль, эндометриозные кисты или бесплодие, а также сдавление или поражение соседних органов, нарушение их функции.

Необходимо соблюдать строго правила проведения оперативных вмешательств по поводу любых форм эндометриоза. Операцию нужно выполнять на 5–12-й день менструального цикла, в результате чего в 2 раза снижается риск развития рецидива.

При выявлении поражения смежных органов малого таза, при необходимости расширения объема операции целесообразно привлечение к операции хирургов или урологов (при отсутствии соответствующей специализации оперирующего гинеколога), владеющих навыками проведения оперативных вмешательств на этих органах. Преимущества лапароскопического доступа при хирургическом лечении эндометриоза не вызывают сомнений, но необходимо оценивать возможность проведения эндохирургического вмешательства, обеспечивающего адекватный объем операции. Пациентки с тяжелыми формами генитального эндометриоза должны быть осведомлены о всех возможных вариантах прогноза и течения послеоперационного периода. Операции следует проводить в специализированном стационаре III-IV уровня. Надо помнить, что неадекватная (неполноценная) операция зачастую ведет к рецидивам, не освобождает от болей, не повышает возможности восстановления

репродуктивной функции и значительно усложняет проведение последующей операции.

Предоперационное обследование

Адекватное предоперационное обследование позволяет определить оптимальную хирургическую тактику, доступ, рациональный объем оперативного вмешательства и целесообразность привлечения смежных специалистов, а также предположить программу реабилитации пациентки. Традиционные методы обследования (сбор анамнеза, клинико-лабораторное обследование и физикальный осмотр) являются основными при установлении и дифференцировке диагноза.

Помимо этого, используют другие методы исследования:

- Ультрасонография органов малого таза (предпочтительно трансвагинальная) является скрининговым методом исследования при подозрении на генитальный эндометриоз. Трансректальную сонографию проводят при подозрении на инфильтративные формы эндометриоза с поражением стенки прямой кишки, сопровождающимся специфической симптоматикой (тенезмы, кровь при дефекации во время менструации);

- МРТ и КТ с целью выявления признаков инфильтративного роста эндометриоза, они помогают определить степень поражения параметральной, параректальной клетчатки и других клетчаточных пространств стенки кишки, мочевого пузыря, а также ректовагинальной перегородки;

- Колоноскопия и/или рентгенография кишечника с применением бария позволяют определить степень анатомических функциональных нарушений различных отделов толстой кишки;

- Цистоскопия показана при подозрении на поражение стенки мочевого пузыря или дистальных отделов мочеточников. В некоторых случаях на предоперационном этапе возможно установление стентов в мочеточники для предотвращения их ранения или обструкции в послеоперационном периоде;

- Определение уровня онкомаркера СА-125 необходимо проводить в случае обнаружения опухолевидных образований яичников с целью проведения дифференциальной диагностики. Корреляции между уровнем онкомаркера и степенью распространения генитального эндометриоза не отмечено. Определение уровня СА-125 имеет значение для мониторинга заболевания. Однократные значения его могут изменяться при сопутствующих воспалительных, инфекционных и онкологических заболеваниях, а также при рецидиве эндометриоза.

Хроническая тазовая боль

Метод и объем оперативного вмешательства при данной симптоматике зависят прежде всего от степени распространения процесса и поражения смежных органов, а также от нарушения их функций. Важную роль играют репродуктивные планы и прогнозы. Учитывая это, объем оперативного вмешательства может быть ограничен разделением сращений между органами для восстановления нормальной анатомии малого таза, коагуляцией очагов эндометриоза и проведением дополнительных

мероприятий с целью повышения возможности (частоты) наступления беременности в естественном цикле либо в качестве подготовки к ВРТ.

В случае нарушения функций смежных органов, при наличии обширных и фильтративных образований в малом тазе, которые также могут быть причиной выраженного болевого синдрома, некупирующегося с помощью консервативной терапии, показано проведение радикального оперативного вмешательства с сохранением репродуктивной функции или без ее сохранения. Радикальный объем оперативного вмешательства без сохранения репродуктивной функции включает пангистерэктомию (при необходимости).

С целью сохранения репродуктивной функции при выполнении радикального оперативного вмешательства удаляют все эндометриоидные инфильтраты в малом тазе и брюшной полости, но обязательно сохраняют матку, даже в случае необходимости проведения аднексэктомии, что позволяет в последующем использовать ВРТ (уровень доказательности Ib).

При вовлечении в инфильтрат только передней стенки прямой кишки (без вовлечения слизистой) показано его иссечение методом «сбривания» («shaving») или выполнение сегментарной резекции 1/3 или 1/2 просвета кишки при полном поражении. При этом необходимо убедиться в герметичности швов и тщательности перитонизации места иссечения.

Выполнение передней резекции прямой кишки с наложением циркулярного компрессионного анастомоза показано только при стенозирующих поражениях, при этом в операционную бригаду должен быть включен колопроктолог.

Резекцию эндометриоидного инфильтрата мочевого пузыря необходимо проводить в пределах здоровых тканей с восстановлением целостности органа двухрядным швом и продолжительным дренированием мочевого пузыря постоянным катетером. При вовлечении в процесс мочеточника и развитии уродинамических нарушений возможно выполнение уретеролизиса с или без резекции участка мочеточника с наложением анастомоза по принципу конец в конец или созданием цистоуретероанастомоза. В решении вопроса об объеме операции и выполнении оперативного вмешательства принимает участие уролог.

У пациенток с хронической тазовой болью определенную роль может играть поражение эндометриозом аппендикса, в котором также возможны хронические воспалительные или другие изменения. Во время лапароскопии аппендикс должен быть выделен (если это возможно) и осмотрен. Лапароскопическое удаление аппендикса следует производить только при наличии его очевидных изменений. Однако при этом необходимо учитывать согласие пациентки, а также риск возникновения осложнений в ходе операции и в послеоперационном периоде.

Исправление положения матки и перевод ее из ретрофлексии у женщин с диспареунией в ряде случаев целесообразен. Однако нет убедительных данных, которые бы подтверждали эффективность или клиническую полезность этой процедуры. Имеют права гражданства и операции LUNA, и пресакральная нейрэктомия. Но большинство хирургов не считают их

целесообразными, давая предпочтение лапароскопической или роботической технике выделения нервных сплетений из инфильтрата (nervspredtechnology). В Центре акушерства, гинекологии и перинатологии МЗ РФ им. В. И. Кулакова операции при распространенном эндометриозе, в том числе и радикальные вмешательства, в 89% реализуются лапароскопическим доступом.

Выбор метода хирургического лечения и доступа (лапароскопический или абдоминальный) определяется опытом хирурга и профильностью учреждения. Для сохранения репродуктивной функции оптимальным является лапароскопический доступ, однако при обширных инфильтративных поражениях с резекцией смежных органов более безопасным следует признать для большинства хирургов – абдоминальный доступ.

Эндометриоидные кисты яичников

Хирургический подход при эндометриодных кистах яичника в целом соответствует таковому при любой доброкачественной опухоли яичника. При лечении пациенток репродуктивного возраста самым важным является сохранение фертильности, но при этом объем операции обязательно должен обеспечить снижение риска развития рецидивов. С этой целью необходимо придерживаться тактики полной энуклеации стенки кисты после ее опорожнения и промывания полости кисты. Выполнение аблации капсулы эндометриоидной кисты возможно только при угрозе аднексэктомии и/или резком снижении овариального резерва. Часто такая ситуация возникает при выполнении оперативного вмешательства по поводу рецидива эндометриоидных кист. В этом случае допустимо проведение лазерной вапоризации, а не радикального удаления капсулы кисты (уровень доказательности Ib).

Вопрос целесообразности удаления капсулы при ее небольшом размере (менее 30 мм) не имеет однозначного решения. В связи с необходимостью гистологической верификации диагноза, а также дифференциальной диагностики со злокачественными образованиями яичников цистэктомия в этих случаях представляется оправданной.

Удаление эндометриодной кисты следует (при возможности) выполнять с использованием лапароскопического доступа. При этом необходимо соблюдать все принципы микрохирургической операции с учетом особенностей щадящего воздействия инструмента, режимов энергии (электро-, лазерной, крио-, плазма, ультразвук и т. д.) на ткань яичника (энуклеация только пораженных участков) для максимального сохранения овариального резерва. От зашивания яичника в большинстве случаев следует воздерживаться (уровень доказательности Ib). Необходимо использовать постоянное промывание тканей, режимы кондиционирования брюшной полости. При обширном спаечном процессе – противоспаечные барьеры.

Рекомендации по ведению пациенток с эндометриоидными кистами яичников с учетом сохранения репродуктивной функции.

- При эндометриоидных кистах яичников важно рассмотреть желание пациентки сохранить фертильность, чтобы определить степень вмешательства и при необходимости сохранить яичники и их функцию.

- У пациенток, не заинтересованных в беременности, целесообразно начать терапию КОК (лучше в непрерывном режиме) после хирургического удаления эндометриом яичников.

- Лапароскопическая дистэктомия у больных бесплодием при установленном диагнозе рекомендована при размере кист более 3 см с целью уточнения диагноза, уменьшения риска инфекции, улучшения доступа к созревающим фолликулам при ЭКО, исключения отрицательного воздействия содержимого кисты на процесс овуляции и оплодотворения и, что очень важно, с целью исключения злокачественного процесса – при любых размерах образования.

- Важно учитывать высокую вероятность снижения овариального резерва.

- Оперативное вмешательство на яичниках с доказанным гистологическим диагнозом в анамнезе – может служить основанием для назначения гормональной терапии без повторного хирургического вмешательства (при небольших размерах кист или эндометриозе брюшины).

- Необходимо полное обследование – онкомаркеры, УЗИ с доплерографией для соблюдения онкологической настороженности.

Эндометриоз-ассоциированное бесплодие

Хирургический этап лечения бесплодия при наличии эндометриоза заключается, прежде всего, в восстановлении нормальных анатомических взаимоотношений органов малого таза и удалении эндометриоидных кист яичников. Допустимо проведение только коагуляции очагов эндометриоза, расположенных вблизи мочеочника, сосудов и на стенках полых органов без их тотального иссечения. Это позволяет снизить риск развития тяжелых осложнений у пациенток, основной жалобой которых является бесплодие.

Необходимо проведение тщательного сальпингоовариолизиса, гемостаза и проверки проходимости маточных труб. Целесообразно использовать противоспаечные барьеры для предотвращения развития трубно-перитонеального бесплодия.

Нецелесообразно проведение повторных операций с целью восстановления естественной фертильности. Это неоправданно затягивает продолжительность лечения в целом и снижает эффективность ВРТ. При планировании ВРТ хирургическое лечение, предусматривающее удаление эндометриоидных кист и проведение сальпингэктомии при необратимых изменениях маточных труб, осуществляют в качестве подготовки. Спорным и не всегда оправданным является удаление обширного эндометриоидного позадишеечного инфильтрата или эндометриоза мочевого пузыря при отсутствии болевого симптома как этапа подготовки к ЭКО. Это значительно повышает риск развития послеоперационных осложнений, но при этом не оказывает существенного влияния на частоту наступления беременности. При хирургическом лечении необходимо использовать лапароскопический доступ, исключением могут быть только тяжелые формы эндометриоза либо

экстрагенитальные заболевания, являющиеся противопоказанием к проведению лапароскопии. Важным компонентом хирургического лечения эндометриоза является предотвращение образования спаек путем минимизации травмирования тканей.

Основные принципы хирургического лечения с позиций доказательной медицины:

- Лапароскопия является предпочтительным хирургическим доступом («золотой стандарт») при лечении эндометриоза независимо от тяжести и степени распространения патологического процесса вследствие лучшей визуализации очагов благодаря их оптическому увеличению, минимальной травматизации тканей и более быстрой реабилитации пациенток, чем после лапаротомии (уровень доказательности Ia);
- Лечебно-диагностическая лапароскопия с удалением очагов эндометриоза обеспечивает более значительное уменьшение интенсивности ассоциированных с эндометриозом болей по сравнению с диагностической лапароскопией (уровень доказательности Ia). В одном РКИ сравнивали действие лазерной абляции эндометриоза I-II ст. с воздействием диагностической лапароскопии. При наблюдении в течение 6 мес. 63% пациенток сообщили об уменьшении выраженности или регрессии симптомов, в то время как в контрольной группе только 23%. Наименее значительный эффект лечения отмечен у пациенток с минимальными формами эндометриоза (уровень доказательности Ia). Во втором РКИ у больных эндометриозом различной степени распространения в случайном порядке были выполнены либо диагностическая процедура, либо хирургическое удаление очагов, а через 6 мес. — повторная лапароскопия. После первой хирургической лапароскопии о снижении интенсивности тазовой боли, а также об общем повышении качества жизни сообщили значительно большее число женщин, чем после диагностической процедуры (80 и 32% соответственно). При оценке через 12 мес. женщины в обеих группах сообщили о значительном снижении интенсивности боли по всем параметрам, кроме дисхезии, по сравнению с оценкой через 6 мес.
- Эндометриомы яичников у женщин с тазовой болью должны быть удалены хирургическим путем при лапароскопии (уровень доказательности Ia). У пациенток репродуктивного возраста при сохранении максимального объема непораженной ткани яичников принципиально важно полностью удалить капсулу кисты, что значительно снижает риск развития рецидивов в отличие от других методик (пункция, дренирование кисты, алкоголизация и уничтожение капсулы путем воздействия энергии различных видов).
- Несмотря на ограниченность данных, полученных в ходе РКИ, выполненных с целью оценки эффективности оперативного вмешательства в плане снижения интенсивности боли, очевидно, что оно является высокоэффективным в большинстве случаев. Тем не менее, клиническая практика показывает, что у некоторых женщин отмечается слабый ответ на хирургическое лечение либо из-за неполного удаления очагов или развития послеоперационного рецидива, либо из-за того, что боль была вызвана не

эндометриозом.

- Очаги инфильтративного эндометриоза, ректовагинальной перегородки, как правило, могут быть удалены лапароскопическим или комбинированным лапароскопически-влагалищным доступом, при необходимости в сочетании с одновременной резекцией пораженного участка стенки прямой кишки или в едином блоке с маткой (у женщин, незаинтересованных в беременности). При вовлечении в эндометриоидный инфильтрат толстой кишки в области ректовагинальной перегородки с характерными клиническими проявлениями (дисменорея, диспареуния, дисхезия) иногда следует выполнить резекцию кишки. Критериями для принятия решения о резекции кишки являются размер очага поражения более 2–3 см, степень вовлечения окружности кишки (более 1/3 окружности), глубина инвазии в мышечный слой 5 мм и более. При отсутствии показаний к резекции кишки возможно иссечение только эндометриоидного инфильтрата с использованием органосберегающей методики «shaving». Хирургическое лечение инфильтративных форм эндометриоза с вовлечением толстой кишки, мочевого пузыря и мочеточников необходимо проводить исключительно в специализированных экспертных лечебных центрах с применением мультидисциплинарного подхода (уровень доказательности IIIa). Выполнение резекции кишки или мочевого пузыря должен осуществлять хирург, имеющий сертификат о праве на проведение подобных операций (колоректальный хирург, уролог и т.д.).

- Радикальным методом лечения аденомиоза можно считать лишь тотальную гистерэктомию (экстирпация матки), которая может быть выполнена путем лапароскопии. При осуществлении гистерэктомии одновременно следует удалить все видимые эндометриоидные очаги, при этом билатеральная сальпингоофорэктомию может способствовать более эффективному купированию боли и уменьшению вероятности выполнения повторного оперативного вмешательства, однако вопрос об удалении яичников следует обсуждать с каждой пациенткой индивидуально (уровень доказательности Ia).

- Абляция крестцово-маточного нерва (операция LUNA) незначительно повышает степень разрешения тазовой боли (уровень доказательности Ib).

- В том случае, если пациентка не отвечает на органосохраняющую операцию, но воздерживается от радикального хирургического лечения, можно выполнить пресакральную нейрэктомию, особенно при тяжелой дисменорее, хотя данные о ее эффективности спорные (уровень доказательности Ib).

4.2. Медикаментозное лечение эндометриоза

Поскольку до сих пор не разработана универсальная медикаментозная терапия эндометриоза, она является неспецифической, нацелена в основном на уменьшение выраженности имеющихся симптомов и подбирают ее индивидуально, исходя из характеристик и потребностей каждой пациентки.

Эндометриоз нередко характеризуется персистирующим рецидивирующим течением, поэтому особое внимание при выборе лечения следует уделять не только его эффективности, но и долговременной безопасности и переносимости, в связи с тем что может понадобиться достаточно длительная терапия. Необходимо также принимать во внимание экономическую рентабельность лечения. Следует помнить, что лапароскопия не всегда необходима перед началом медикаментозной терапии тазовой боли при подозрении на эндометриоз и отсутствии анатомических изменений (за исключением кистозных форм заболевания). При лечении эндометриоза любые методы медикаментозной терапии нужно использовать в течение 3 мес. при отсутствии противопоказаний и побочных эффектов, после чего оценивают ее эффективность и в случае необходимости производят замену препарата или выполняют оперативное лечение.

Обоснование необходимости проведения сочетанной терапии

При полном удалении гистологически верифицированных эндометриоидных кист яичников (энуклеация капсулы, вапоризация), а также очагов эндометриоза на брюшине малого таза, крестцово-маточных связках и других локализациях можно ограничиться хирургическим лечением, однако следует помнить о достаточно высокой частоте развития рецидивов и персистенции заболевания.

В целом частота возникновения рецидивов эндометриоза при распространенных формах после хирургического лечения через 1–2 года составляет 15–21%, спустя 5 лет – 36–47%, через 5–7 лет – 50–55% и является наиболее высокой при распространенном эндометриозе или в случае невозможности удалить инфильтративные очаги с сохранением органов репродуктивной системы (узловые формы аденомиоза, ретроцервикальный эндометриоз с частичным или полным прорастанием стенки прямой или сигмовидной кишки, дистальных отделов мочеточников, мочевого пузыря и т.д.). В этих случаях целесообразно клиническое течение квалифицировать как прогрессирование заболевания, а не рецидив. Частота рецидивирования эндометриоидных кист яичников в течение 2–5 лет после операции варьирует от 12 до 30%. Повторные операции на яичнике у женщин с бесплодием должны выполняться строго по показаниям, так как имеются доказательства снижения овариального резерва (уровня антимюллера гормона) после удаления эндометриоидных кист яичника.

В связи с этим в большинстве случаев лечение эндометриоза является комплексным и проводят его с использованием различных медикаментозных средств.

Нестероидные противовоспалительные препараты

В течение многих десятилетий нестероидные противовоспалительные препараты (НПВП) широко использовали для лечения боли, связанной с эндометриозом, особенно, дисменореи, однако их эффективность была оценена только в нескольких РКИ, в которых не выявлено статистически значимых различий в степени купирования боли между этими препаратами и плацебо. Недостаточно убедительными оказались и данные о количестве

неблагоприятных побочных эффектов НПВП по сравнению с таковыми плацебо. Неселективные НПВП подавляют активность обеих изоформ фермента циклооксигеназы, вовлеченного в синтез простагландинов, ЦОГ-1 и ЦОГ-2, хотя в эктопическом эндометрии обнаруживают повышение экспрессии только последней изоформы.

Результаты только что опубликованного мета-анализа данных о влиянии наиболее широко распространенных НПВП (напроксен, ибупрофен, диклофенак, целекоксиб, эторикоксиб, рофекоксиб и люмиракоксиб) свидетельствуют о повышении сердечно-сосудистого риска при их использовании. В 2004 г. были опубликованы данные об эффективности селективного ингибитора ЦОГ-2 рофекоксиба при лечении умеренно выраженных проявлений дисменореи, диспареунии и хронической тазовой боли, а через год он был изъят из клинической практики из-за повышения риска развития инфаркта миокарда и инсульта при длительном применении препарата в высоких дозах.

Таким образом, эффективность и безопасность применения НПВП при длительной терапии эндометриоза вызывают сомнения, следует особо учитывать риск длительного применения этих препаратов в высоких дозах. Однако кратковременное лечение боли, связанной с эндометриозом, с помощью препаратов этого класса может быть полезным, в том числе в ходе ожидания купирования симптомов после назначения целенаправленных методов медикаментозного или хирургического лечения (уровень доказательности IIIa). Так, НПВП могут быть с успехом применены в ходе терапии аГн-РГ, начатой в лютеиновую фазу цикла или во время менструации, для купирования дисменореи, которая может усилиться в течение одного цикла из-за начального эффекта активации гипоталамо-гипофизарно-яичниковой системы, наблюдаемой на фоне этих препаратов.

Гормональная терапия

Хотя гормональная терапия не является специфической, ее роль в комплексном лечении пациенток с эндометриозом трудно переоценить, поскольку она эффективна, достаточно безопасна, служит профилактикой рецидивирования и прогрессирования заболевания, снижает риск выполнения повторного оперативного вмешательства. Патогенетической основой гормональной терапии является временное угнетение функции яичников с моделированием состояния «псевдоменопаузы» с помощью агонистов гонадотропин-рилизинг-гормона (аГн-РГ) или антагонистов Гн-РГ (антГн-РГ), ингибиторов ароматазы или инициирование состояния псевдодецидуализации с последующей атрофией очагов эндометриоза за счет воздействия прогестагенов (принимаемых внутрь или вводимых внутриматочно), селективных модуляторов прогестероновых рецепторов или КОК. Имеется гипотеза, согласно которой в отдельных случаях формирование эндометриодных кист может происходить на месте овулирующего фолликула, поэтому подавление овуляции, сопровождающееся ингибированием характерного для нее «провоспалительного каскада», может послужить мерой профилактики рецидива заболевания.

Гормональная терапия может быть применена в качестве, во-первых, эмпирической терапии при лечении пациенток с симптомами, свидетельствующими о высокой вероятности наличия эндометриоза при отсутствии кистозных (овариальных) форм, а, во-вторых, адъювантной терапии для профилактики рецидивов после лапароскопического подтверждения эндометриоза и/или удаления видимых очагов, капсулы эндометриоидной кисты либо удаления эндометриоза при инфильтративной форме заболевания (ретроцервикальной локализации, мочевого пузыря и др. локализаций).

Гормональная терапия способствует сохранению фертильности, повышению работоспособности, социальной активности и качества жизни женщин. В настоящее время имеются прямые показания к лечению эндометриоза агн-РГ, антгн-РГ и некоторыми прогестагенами.

Перед назначением гормональной терапии необходимо провести общепринятое обследование, включающее сбор семейного и личного анамнеза с акцентом на выявление наследственных форм тромбофилий; гинекологический осмотр; инструментальные и лабораторные исследования для оценки состояния сердечно-сосудистой системы, биохимических параметров печени и почек для исключения противопоказаний, трансвагинальное УЗИ, УЗИ молочных желез или маммография в зависимости от возраста и семейного риска, ПАП-мазок, уровень онкомаркера СА-125 (по показаниям). Затем комплекс этих методов обследования следует повторять каждые 12 мес. в течение всего курса гормональной терапии.

Комбинированная терапия эстрогенами и прогестагенами

Согласно рекомендациям ведущих гинекологических обществ, КОК относят к препаратам первого выбора (хотя и без одобренных показаний), которые применяют для купирования связанной с эндометриозом тазовой боли у женщин, не имеющих противопоказаний и не планирующих беременность на данный момент времени. Потенциальными преимуществами КОК являются низкая цена, небольшое количество побочных эффектов и возможность длительного лечения. Хотя КОК использовали в течение многих лет, только в нескольких РКИ было проведено их сравнение с другими медикаментозными методами терапии (уровень доказательности Ia).

Результаты многих исследований свидетельствуют, что применение КОК значительно снижает интенсивность боли, связанной с эндометриозом (уровень доказательности Ib). Механизм их лечебного действия обусловлен блокадой синтеза Гн-РГ и как следствие подавлением циклической секреции ФСГ и ЛГ, что сопровождается ановуляцией, децидуализацией стромы и атрофией очагов эндометриоза. Непрерывный режим приема КОК имеет значительные преимущества при лечении эндометриоза по сравнению с циклическим режимом. Установлено, что перевод женщин с тяжелой формой дисменореи с циклического на непрерывный режим приема препаратов способствовал снижению интенсивности боли через 6 мес. на 58%, а через 2 года – на 75% ($p < 0,001$).

Хотя КОК неэффективны при лечении рецидивов, однако они

достаточно эффективны в качестве ингибирующей послеоперационной терапии для профилактики рецидивов, в том числе эндометриомы, и купирования дисменореи, что было продемонстрировано в недавно опубликованном систематическом обзоре (6 проспективных исследований, из которых 4 РКИ). Тем не менее, пока недостаточно данных о влиянии эстрогенного компонента в составе КОК на течение заболевания; теоретически нельзя исключить потенциальную стимуляцию развития, прогрессирования или рецидивирования заболевания в зависимости от его характеристик, поскольку эндометриоз является эстрогензависимым заболеванием. Также недостаточно доказательных данных, подтверждающих долговременную безопасность такого лечения. В систематическом обзоре показано, что в отличие от дисменореи, КОК не оказывают должного влияния на ХТБ и диспареюнию.

Прогестагены

Согласно рекомендациям ведущих мировых гинекологических обществ, монотерапию прогестагенами (принимаемые внутрь, вводимые внутримышечно или подкожно) можно рассматривать в качестве терапии первой линии (уровень доказательности Ia). Во-первых, прогестагены оказывают центральное действие, блокируя гипоталамо-гипофизарно-яичниковую ось и тем самым уменьшая секрецию эстрогенов яичниками. Во-вторых, они оказывают непосредственное влияние на эндометриоидные очаги, вызывая дифференциацию стромальных клеток (децидуализацию) и секреторную трансформацию эпителиальных клеток эндометрия, что, в конечном счете, приводит к его атрофии при использовании прогестагенов в непрерывном режиме. В-третьих, прогестагены активируют фермент 17 β -гидростероид-дегидрогеназу типа 2 (17 β -ГСД-2), преобразующий эстрадиол в менее активный эстрон. Прогестагены оказывают ингибирующее влияние на синтез простагландина E₂ (ПГЕ₂), играющего ключевую роль в патогенезе эндометриоза и способствующего повышению синтеза эстрогенов за счет модулирующего влияния на экспрессию фермента ароматазы.

Терапию прогестагенами необходимо осуществлять в непрерывном режиме и в достаточно высоких дозах, на фоне которых развивается аменорея. Такой подход позволяет не только устранить боль, предотвратить развитие новых поражений, но и обеспечить регресс уже имеющихся очагов (уровень доказательности Ib). Естественно следует учитывать противопоказания и побочные явления.

В настоящее время для лечения эндометриоза применяют пероральные прогестагены: медроксипрогестерона ацетат (МПА), мегестерола ацетат, норэтистерона ацетат (НЭТА), дидрогестерон, диеногест, а также парентеральные формы прогестагенов: МПА, вводимых внутримышечно, и внутриматочная система с левоноргестрелом. Рекомендуются дозы большинства пероральных прогестагенов для лечения эндометриоза достаточно велики, что не отвечает современным требованиям, предъявляемым к препаратам (максимальный эффект при минимальной дозе). В наиболее низкой дозе используют диеногест (2 мг/сут. перорально) и левоноргестрел (внутриматочно в составе внутриматочной системы 20

мг/сут.).

С целью минимизации возможных нежелательных эффектов прогестагенов, возникающих при их длительном непрерывном приеме, следует принимать во внимание не только прогестагенную активность этих препаратов, но и средства к эстрогенным, андрогенным, минералокортикоидным и глюкокортикоидным рецепторам. При лечении прогестагенами могут быть получены и дополнительные лечебные воздействия, в частности антиандрогенный эффект у пациенток с признаками гиперандрогении.

При назначении прогестагенов следует учитывать, что их стоимость, как и частота побочных эффектов, связанных с дефицитом эстрогенов (уменьшение МПК, вазомоторные симптомы и др.), возникающих на фоне лечения аГн-РГ, ниже, как и андрогенные воздействия, отмечающиеся на фоне даназола и неместрана. Наиболее частым побочным эффектом непрерывного приема прогестагенов являются кровотечения прорыва, вероятность возникновения которых снижается по мере увеличения продолжительности лечения.

Пероральные прогестагены

Медроксипрогестерона ацетат

В ходе прямого сравнения в рандомизированном испытании установлена эффективность МПА – производного 17-гидроксипрогестерона, в отношении купирования боли при эндометриозе сходную с таковой КОК (уровень доказательности Ib). Однако для лечения эндометриоза МПА при пероральном приеме необходимо применять в достаточно высоких дозах, что может обусловить выраженные побочные эффекты и неблагоприятное влияние на липидный профиль, определяемые его остаточными андрогенными и глюкокортикоидными свойствами. Прием прогестагенов – производных 19-нортестостерона в высоких дозах, может способствовать увеличению массы тела, возникновению изменений настроения, депрессии и раздражительности.

Норэтистерона ацетат

НЭТА относится к производным 19-нортестостерона второго поколения. Недавно в пилотном исследовании продемонстрирована эффективность НЭТА в дозе 2.5 мг/сут в отношении ХТБ, диспареунии, дисменореи и симптомов нарушения деятельности кишечника, однако даже в небольшой дозе прием прогестагенов с остаточными андрогенными свойствами в непрерывном режиме может сопровождаться метаболическими нарушениями, а именно увеличением веса, дислипидемией, гиперинсулинемией, что способствует повышению атерогенного потенциала крови и риска развития нарушений толерантности к глюкозе (уровень доказательности Ib).

Дидрогестерон

Дидрогестерон при пероральном применении селективно воздействует на эндометрий, тем самым предотвращая повышенный риск развития гиперплазии эндометрия и/или онкологии в условиях избытка эстрогенов. Он показан во всех случаях эндогенной недостаточности прогестерона.

Однако при анализе 7 РКИ было доказано, что непрерывный режим прогестагенов и гестринона одинаково эффективны при лечении болевого синдрома. Циклический режим прогестагенов (дидрогестерон 40–60 мг в течение 6–18 мес.) не эффективен по отношению к плацебо.

Диеногест

Диеногест относится к прогестагенам четвертого поколения, сочетая в себе свойства как производных 19-нортестостерона, так и производных прогестерона. Как производное 19-нортестостерона он характеризуется высокой селективностью к прогестероновым рецепторам, мощным прогестагенным воздействием на эндометрий, относительно коротким периодом полувыведения (примерно 9–11 ч) и высокой биодоступностью (приблизительно 90%), что снижает риск кумуляции при ежедневном приеме. Как производному прогестерона диеногесту свойственна хорошая переносимость, отсутствие негативных метаболических и сосудистых эффектов, что является хорошей основой для проведения длительного лечения.

Диеногест оказывает антипролиферативное, антиангиогенное, противовоспалительное, иммуномодулирующее действие и вызывает прямое ингибирование внутриядерного фактора каппа В (NFκB), играющего ключевую роль в процессах воспаления и неоангиогенеза. К достоинствам этого прогестагена относят особый механизм блокады овуляции, направленный на апоптоз гранулезных клеток растущего фолликула, слабый центральный эффект (ингибирование уровня ФСГ и ЛГ) и умеренное снижение продукции эстрадиола, уровень которого находится в пределах терапевтического окна, позволяющего избежать развития симптомов эстрогенного дефицита при сохранении выраженного антипролиферативного эффекта.

В нескольких рандомизированных плацебоконтролируемых исследованиях установлено, что диеногест в дозе 2 мг/сут купирует связанную с эндометриозом боль (дисменорея, диспареуния и диффузная тазовая боль), значительно уменьшает распространенность эндометриодных очагов, что определяют по данным rAFS при повторной лапароскопии, и не уступает по эффективности аГн-РГ (уровень доказательности Ib). Препарат подходит для долгосрочного лечения эндометриоза, поскольку его хорошо переносят больные и он не оказывает негативного влияния на метаболический профиль и функцию печени. Частота возникновения кровотечений прорыва сопоставима с таковой при лечении другими прогестагенами и снижается по мере увеличения длительности терапии. К настоящему времени получены результаты долговременных (продолжительностью до 65 недель) исследований, которые продемонстрировали не только высокую эффективность, но и безопасность диеногеста при лечении эндометриоза (уровень доказательности Ib).

Парентеральные прогестагены

Депонированные формы прогестерона ацетата

В двух РКИ эффективность депонированных форм прогестагенов при лечении боли, связанной с эндометриозом, была сопоставима с таковой аГн-

РГ в отношении дисменореи, диспареунии и ХТБ. За 6-месячный период исследования и далее в течение 12 мес. наблюдения эффект депо медроксипрогестерона ацетата (ДМПА) при его введении под кожу был эквивалентен таковому лепролида ацетата в отношении купирования боли (уровень доказательности Ib). Главным недостатком этой терапии являются длительные и обильные кровотечения прорыва, с трудом поддающиеся коррекции, так как эффект прогестагена не может быть быстро и полностью нивелирован. Возможно, идеальным показанием к назначению ДМПА можно считать остаточный эндометриоз после гистерэктомии с двусторонней сальпингоовариэктомией или без нее, когда возможность маточных кровотечений прорыва будет исключена. Кроме того, долгосрочное использование ДМПА может оказать негативное влияние на МПК. В связи с этим определенными преимуществами обладает еще один парентеральный метод введения прогестагена – непосредственно в матку с помощью внутриматочной прогестагенвыделяющей системы.

Левоноргестрел-выделяющая внутриматочная система

Левоноргестрелвыделяющая внутриматочная система (ВМС) является еще одним приемлемым методом лечения эндометриоза/аденомиоза у женщин, не планирующих беременность. Доказана эффективность ВМС при различных формах эндометриоза благодаря выраженному антиэстрогенному антипролиферативному действию левоноргестрела – производного 19-нортестостерона. Ежедневное поступление 20 мкг левоноргестрела в полость матки без подавления овуляции приводит к атрофии эутопического и эктопического эндометрия, уменьшению кровопотери во время менструации и развитию аменореи у части пациенток (уровень доказательности Ib). Длительность использования ВМС составляет 5 лет, после чего можно продолжить лечение, введя новую систему.

ВМС купирует дисменорею, тазовую боль, а также способствует повышению эффективности лечения ректовагинального эндометриоза (без прорастания слизистой кишки), что в ряде случаев позволяет избежать оперативного вмешательства и сохранить фертильность у женщин репродуктивного возраста (уровень доказательности IIa). Побочные эффекты схожи с таковыми при непрерывном режиме использования других прогестагенов.

В таблице изложены сводные данные о современных возможностях использования прогестеронов в лечении эндометриоза.

Препараты	Доза, мг/сут
Пероральные формы	
Медроксипрогестерона ацетат*	30–100
Мегестрола ацетат	30–100
Медрогестон	75
Дидрогестерон†	10–60
Норэтистерона ацетат	10
Диеногест†	2

Парентеральные формы	
Депо-МПА*	104 мг подкожно каждые 12 недель 104 мг подкожно каждые 12 недель
Левоноргестрел	20 мкг/день внутриматочно в составе ВМС на 5 лет

*разрешено FDA для лечения эндометриоза; разрешен в странах Евросоюза и в России для лечения эндометриоза.

Антигонадотропины

В настоящее время даназол (производное 17-этинилтестостерона) применяют редко, в связи с высокой частотой побочных эффектов (гепатотоксический, андрогенный, анаболический, гипоэстрогенный). Курс лечения даназолом обычно составляет 6 мес., после первых 2 мес., как правило, развивается аменорея. Менструальный цикл восстанавливается примерно через 4 нед. после прекращения лечения. Клиническая эффективность даназола зависит от дозы препарата: при I–II стадии заболевания достаточна доза 400 мг/сут, при III–IV стадии возможно повышение дозы до 600–800 мг/сут.

Гестринон – производное 19-норстероидов, оказывает антигонадотропное, антиэстрогенное, антипрогестагенное и андрогенное действие. Препарат назначают в непрерывном режиме с первого дня цикла в дозе 2,5 мг 2 раза в неделю. Под его воздействием возникает аменорея, менструальный цикл восстанавливается примерно через 4 нед. после прекращения лечения. После 2 мес. лечения дисменорея и диспареуния купируются у 55–60% больных, после 4 мес. – у 75–100%. Однако по некоторым данным, через 18 мес. после окончания курса лечения неместраном болевой синдром рецидивирует у 57% больных. Длительное применение неместрана ограничено из-за выраженных андрогенных и анаболических побочных эффектов (увеличение массы тела, акне, себорея, гирсутизм, понижение тембра голоса, уменьшение молочных желез, отеки), а также возникновения головной боли, депрессии, «приливов» жара, диспепсических явлений и аллергических реакций.

Агонисты гонадотропин-рилизинг гормона

аГнРГ наиболее эффективны при лечении тяжелых и инфильтративных форм эндометриоза. Для лечения эндометриоза применяют депо-формы аГнРГ, внутримышечные инъекции, подкожные имплантаты, которые вводят один раз в 28 дней со 2–4-го дня цикла, а также возможна терапия с ежедневным использованием интраназальных спреев. При использовании аГнРГ формируется состояние выраженной гипоэстрогении, сопровождающееся атрофическими изменениями эндометриоидных очагов, что подтверждают результаты гистологического исследования биоптатов эктопического эндометрия, взятых до и после лечения, однако полной ликвидации очагов не наблюдается. На фоне лечения аГнРГ исчезает дисменорея, затем – тазовые боли, через 3–4 мес. – диспареуния, к концу курса лечения выраженность болевого синдрома снижается в среднем в 4 раза (уровень доказательности Ib).

Лечение аГнРГ, как и другими методами, включая хирургический, не обеспечивает профилактику рецидивирования заболевания, особенно при глубоких формах эндометриоза. Частота возникновения рецидивов эндометриоза через 5 лет после окончания курса терапии составляет 53%, а при тяжелых, инфильтративных формах может достигать 73%.

На фоне терапии аГнРГ развивается эстрогендефицитное состояние, клинически проявляющееся «приливами» жара (до 20–30 раз в день у 90% пациенток), сухостью слизистой оболочки влагалища, снижением либидо, уменьшением размеров молочных желез, нарушением сна, эмоциональной лабильностью, раздражительностью, головной болью и головокружениями (уровень доказательности Ib). Еще одним следствием гипоэстрогении является ускоренное снижение МПК на 6–8%, которая не всегда полностью восстанавливается после отмены препарата. Снижение МПК ограничивает продолжительность курса лечения и служит противопоказанием к проведению повторных курсов терапии. В связи с этим, перед назначением аГнРГ женщинам из группы риска развития остеопороза целесообразно проведение денситометрии. По этой причине не следует использовать аГнРГ для лечения эндометриоза у пациенток в подростковом возрасте. При возникновении гипоэстрогенных эффектов, за редким исключением не требуется отменять препарат, однако появляется необходимость в дополнительном назначении так называемой возвратной («add-back») терапии, желательно натуральными эстрогенами в комбинации с прогестагенами, в качестве заместительной гормональной терапии.

Комбинация аГнРГ с «возвратной» терапией дает возможность применять их в течение более чем 6 мес., что необходимо при глубоких инфильтративных формах заболевания, тяжелом болевом синдроме, не поддающемся терапии другими препаратами, рецидивировании или персистенции очагов ретроцервикального эндометриоза III–IV стадии распространения и невозможности их полного удаления, до и после операции по поводу диффузной узловой и кистозной форм аденомиоза, после реконструктивно-пластических операций на органах малого таза и др. При проведении мета-анализа 15 РКИ с участием 910 женщин с симптоматическим эндометриозом установлено, что использование эстроген-прогестагенной «возвратной» терапии поддерживает плотность кости в поясничном отделе позвоночника в течение лечения аГнРГ и спустя 12 мес. после его окончания (уровень доказательности Ia).

Проведение длительных курсов терапии аГнРГ и повторного хирургического лечения может способствовать снижению овариального резерва и развитию преждевременной/ранней менопаузы, а значит, возникновению риска для здоровья, связанного с дефицитом эстрогенов. В связи с этим может потребоваться назначение заместительной гормональной терапии, как и после радикального хирургического лечения (гистерэктомия, тем более с двусторонней овариэктомией), особенно у женщин молодого возраста (см. «Эндометриоз в возрастном аспекте»).

Преимущества использования аГнРГ в схемах стимуляции суперовуляции у больных генитальным эндометриозом

- Более синхронное созревание фолликулов
- Повышение показателей имплантации
- Более частое наступление беременности при проведении ЭКО и ПЭ.

При выполнении программы ЭКО и ПЭ у больных НГЭ предпочтение следует отдавать схемам стимуляции суперовуляции с использованием ежедневно вводимых препаратов а-ГнРГ.

Рекомендации относительно гормональной терапии:

- КОК и монотерапию пероральными прогестагенами, применяемыми в непрерывном режиме, следует рассматривать в качестве первого этапа лечения при подозрении на наружный генитальный эндометриоз, отсутствии кистозных форм и аденомиозе (уровень доказательности Ia);
- аГнРГ или ЛНГ-ВМС следует считать терапией второго этапа (уровень доказательности Ia);
- монотерапию аГнРГ можно проводить в течение не более 6 мес., для более длительного использования – только в комбинации с «возвратной» гормонотерапией.

Ингибиторы ароматазы

Благодаря установлению роли повышенной ароматазной активности в патогенезе эндометриоза была предпринята попытка использовать ингибиторы ароматаз (ИА), например аримидекса, в комплексном лечении стойких рецидивирующих форм эндометриоза. Сложность использования ИА при лечении молодых женщин состоит в том, что перед их применением должна быть выключена функция яичников, поэтому эти препараты больше подходят для лечения женщин в постменопаузе. Ограниченные исследования с участием небольшого числа пациенток показали, что ИА в более низких дозах, чем те, которые используют для лечения рака молочной железы у женщин в постменопаузе, эффективны в плане снижения интенсивности тазовой боли подобно другим гормональным препаратам.

Поскольку ИА дополнительно ингибируют синтез эстрогенов в яичниках и жировой ткани, у женщин репродуктивного возраста это неизбежно приведет к увеличению уровня ФСГ и образованию фолликулярных кист яичника. Другая проблема длительной терапии ИА – потеря костной массы, поэтому при лечении молодых женщин ИА необходимо применять в комбинации с препаратами, вызывающими супрессию ФСГ, такими как КОК или прогестагены, что, однако, повышает стоимость лечения. Результаты двух исследований свидетельствуют о снижении интенсивности боли после 6 мес. ежедневного приема ИА в комбинации НЭТА или КОК в больших дозах (уровень доказательности Ib). В обоих исследованиях показано существенное (но не полное) купирование тазовой боли у женщин с эндометриозом, не ответивших на лечение препаратами первой линии. МПК оставалась стабильной в течение 6 мес. исследования. В дальнейших исследованиях необходимо установить, будут ли ИА безопасны и эффективны при долгосрочном использовании при лечении женщин с болями, связанными с эндометриозом, прежде чем

рекомендовать их для широкого применения.

NB!

Комплексное лечение эндометриоза тяжелых форм, состоящее из хирургического компонента и гормонального лечения является адекватным:

– терапия аГнРГ в комбинации с «возвратной» терапией эстрогенами и прогестагенами – эффективный метод лечения эндометриоза. В ходе этой терапии необходимо проводить мониторинг минеральной плотности костной ткани; а также оценку биохимических показателей крови, гемостаза

– комбинированные оральные контрацептивы не следует использовать для «возвратной» терапии, с этой целью лучше применять препараты для заместительной гормональной терапии

Согласно утверждению экспертов Американского общества по репродуктивной медицине (ASRM), эндометриоз, сопровождающийся бесплодием, в ряде случаев следует рассматривать как заболевание, при котором необходимо разрабатывать план длительного ведения пациентки с использованием медикаментозного лечения (по показаниям) для исключения повторных оперативных вмешательств. До настоящего времени ни одна из предложенных стратегий лечения эндометриоза не привела к его полному излечению и не позволила избежать рецидивов, что обусловлено множественными полисистемными нарушениями, лежащими в основе его этиопатогенеза. Во многих случаях единственным методом лечения эндометриоза может быть полная хирургическая ликвидация очага, что приводит к восстановлению репродуктивной функции и снижению болевого синдрома.

4.3. Психосоциальная реабилитация

Течение эндометриоза в большинстве случаев приводит к нарушению психологического благополучия, сексуального здоровья, снижению качества жизни и социальной дезадаптации женщин. Биопсихосоциальная модель, интегрирующая представления о соматических симптомах с результатами последних исследований в области психологии и нейробиологии, предполагает междисциплинарный подход к лечению эндометриоза.

Психическая и сексуальная патология

Пограничная психическая патология неспецифична для эндометриоза, она обусловлена особенностями клинической картины.

На фоне хронического болевого синдрома часто формируется соматогенная депрессия. В зависимости от выраженности болевого синдрома эмоционально-аффективные состояния могут достигать субклинического уровня с незначительно выраженным снижением настроения, проявлениями тревоги, тревожными опасениями по поводу здоровья, своего будущего. В

других случаях формируются астенодепрессивный, астеноипохондрический синдромы с гиперестезией, явлениями раздражительной слабости, повышенной истощаемости, слабодушием, слезливостью. При формировании депрессивного ипохондрического синдрома наблюдаются значительное снижение настроения с возможной суточной динамикой, ангедония (утрата ощущения удовольствия, радости жизни), возможны суицидальные намерения.

При бесплодии наблюдаются изолированные или смешанные тревожные и депрессивные расстройства. Из сексуальных расстройств для эндометриоза наиболее специфична глубокая диспареуния с вторичным снижением либидо, функции оргазма, возбуждения, lubricаций, а также психологической удовлетворенности. Сексуальная патология усугубляется на фоне депрессии.

Методы терапии психической и сексуальной патологии при эндометриозе

При выраженной аффективной патологии необходима консультация психиатра или психотерапевта, которые после оценки психического статуса больной выбирают терапевтическую тактику. Психотропное лечение проводят в виде монотерапии антидепрессантами либо в сочетании с транквилизаторами и нейролептиками.

Психотерапия при консервативном лечении эндометриоза способствует купированию фиксированных реакций тревоги, оказывает воздействие на астению, страх, ипохондрию, депрессию, а также на вегетативные расстройства функции сердечно-сосудистой, дыхательной, пищеварительной, мочеполовой систем, сопровождающих основное заболевание. Психотерапевтическое лечение формирует у пациенток активное отношение к нарушению здоровья, восстанавливает положительное восприятие жизни, семьи и общества.

При хирургическом лечении эндометриоза в раннем послеоперационном периоде психотерапия стимулирует и нормализует естественные защитные реакции организма, повышает эффективность лечебных воздействий биологического характера, способствует формированию положительной лечебной перспективы и восстановлению функции, а в отдаленном послеоперационном периоде облегчает социальную реадaptацию и повышает качество жизни.

При течении эндометриоза в соответствии с жалобами применяются такие методы психотерапии, как гипносуггестивная психотерапия, аутогенная тренировка, музыкотерапия, личностно-ориентированная терапия, нейролингвистическое программирование, групповая терапия, однако наиболее эффективна когнитивно-бихевиоральная терапия.

Интегративные методики, сочетающие в себе физиотерапию и психотерапию с включением биологической обратной связи, как общего воздействия, так и направленные локально на область тазового дна при консервативном лечении хронического болевого синдрома приводят к прогрессирующей мышечной релаксации, коррекции тревоги и депрессии, улучшению сексуальной функции. В настоящее время изучение сексуального

здоровья женщин после хирургического лечения эндометриоза, сексуальной адаптации в паре целесообразно. Консультирование, направленное на восстановление сексуальной функции, расширяет диапазон приемлемости обоих партнеров с учетом особенностей соматического состояния женщины.

Рекомендации

1. Затяжное течение симптомного эндометриоза приводит к появлению аффективной патологии, для устранения которой требуется медикаментозная коррекция или психотерапевтическое вмешательство.

2. Глубокая диспареуния и проявления депрессии при эндометриозе обуславливают нарушение либидо, оргазмическую дисфункцию, снижение сексуальной активности, отсутствие психологической удовлетворенности половой жизнью.

3. Улучшение соматического состояния под влиянием консервативного и хирургического лечения эндометриоза не гарантирует восстановление психического и сексуального здоровья женщин.

Заключение

1. Для повышения качества жизни женщин с эндометриозом необходимо проводить скрининг психоэмоционального состояния, а при наличии сексуального партнера – сексуальной функции (уровень доказательности IIa).

2. При выявлении клинически значимой аффективной и сексуальной патологии необходимо лечение у психиатров и психотерапевтов (уровень доказательности IIa).

5. СПЕЦИАЛЬНЫЕ ВОПРОСЫ

5.1. Бессимптомный эндометриоз

Случайное обнаружение эндометриоза на минимальной/легкой стадии по шкале ASRM (rAFS I и II) во время выполнения оперативного вмешательства, не связанного с эндометриозом, долгое время представляло терапевтическую дилемму. Это объясняется тем, что клиническое значение малых форм эндометриоза и риск дальнейшего прогрессирования его в более тяжелую форму не изучены должным образом и высказывались сомнения в необходимости лечения перитонеальных поражений при бессимптомном течении заболевания. Кроме того, без информированного согласия пациентки не представляется возможным расширение объема операции, что может быть связано с риском развития осложнений.

В ряде систематических обзоров и клинических работах приведены достаточно убедительные данные о необходимости лечения минимального эндометриоза при случайном обнаружении его во время операции (уровень доказательности Ia). Эксперты Американской ассоциации гинекологов-эндоскопистов (AAGL) считают, что хирургический подход необходим при выявлении любого эндометриоидного поражения. Мы придерживаемся

такого же мнения: если эндометриоз диагностирован во время лапароскопии и легко поддается хирургическому лечению, очаги следует удалять независимо от предшествующего лечения и отсутствия фактических жалоб больной, но с важной оговоркой – при минимальном риске развития осложнений и наличии информированного согласия пациентки о том, что окончательный объем операции будет выбран во время операции.

Рекомендации

У пациенток с бессимптомным эндометриозом при случайном обнаружении его во время выполнения оперативного вмешательства, не связанного с эндометриозом, требуется хирургическое удаление очагов (особенно при кистозных формах) при минимальном потенциальном риске развития осложнений с возможным последующим медикаментозным лечением для профилактики прогрессирования заболевания (уровень доказательности IIIa). Объем операции и тактика дальнейшего ведения больной должны быть согласованы с пациенткой (получение информированного согласия).

5.2. Эндометриоз в возрастном аспекте

Эндометриоз у подростков

Эпидемиология

По данным Всемирной ассоциации эндометриоза, у 38% женщин симптомы заболевания появляются в возрасте до 19 лет; у 21% – до 15 лет, у 17% – между 15 и 19 годами. В ходе недавно проведенного общемирового исследования под эгидой Международного общества по эндометриозу Global Study of Women's Health (GSWH) с участием женщин в возрасте 18–45 лет с лапароскопически подтвержденным эндометриозом, установлено, что диагностика продолжалась в среднем 7 лет. Это во многом объяснялось тем, что врачи не готовы ставить диагноз эндометриоз в раннем возрасте. Две трети женщин находились в поисках медицинской помощи по поводу наблюдавшихся у них симптомов до возраста 30 лет и лишь одна пятая – до возраста 19 лет.

Распространенность эндометриоза среди девушек моложе 19–21 года, у которых наблюдались дисменорея и ХТБ, не поддающиеся лечению НПВП и КОК, по данным лапароскопии, составила от 35,5 до 73%. Сходные с эндометриозом поражения (сосудистая пролиферация, отложения гемосидерина, наличие стромы, но не эндометриальных желез) были выявлены у девочек до возраста менархе с развитием молочных желез I–III степени, без каких-либо аномалий развития мюллеровых протоков.

Клиническая картина

Клинические проявления эндометриоза у подростков могут отличаться от таковых у взрослых женщин: примерно 9,4% пациенток предъявляют жалобы только на циклическую боль, у более чем 90% отмечаются ациклические боли с дисменореей или без таковой. На начальных этапах появления боли ее связывают с первичной дисменореей и, следовательно,

относят к «нормальным» для подросткового возраста симптомам. Нередко пациентки обращаются к врачам только в том случае, если боль нарушает ежедневную активность и мешает учебе. Следует помнить, что у 10% подростков дисменорея является вторичной и связана с другими нарушениями. Вторичная дисменорея должна быть заподозрена у пациенток, не отвечающих на терапию НПВП и КОК, обычно применяемых для лечения первичной дисменореи. Эндометриоз – самая частая причина развития вторичной дисменореи у подростков. Поскольку первичная дисменорея возникает с момента установления овуляторных циклов (в среднем и позднем подростковом периоде), развитие дисменореи сразу после менархе (в течение первых 6 мес.) может свидетельствовать о возможном нарушении оттока менструальной крови из-за пороков развития матки или уже развившемся эндометриозе. Таким образом, при проведении дифференциальной диагностики и обследовании юных женщин, у которых наблюдаются тазовая боль и дисменорея, важно рассматривать возможность наличия эндометриоза, что поможет избежать задержки с установлением правильного диагноза и проведением своевременного лечения.

Врожденные аномалии репродуктивного тракта, как важнейший фактор риска развития этого заболевания выявляют у 11% подростков с эндометриозом и, наоборот, заболевание диагностировалось у 76% пациенток с аномалиями развития мюллеровых протоков и нарушением оттока менструальной крови. Следует помнить, что в таких случаях оперативное вмешательство должно быть направлено только на устранение препятствий для оттока менструальной крови, что в дальнейшем может привести к регрессу всех симптомов эндометриоза.

Диагностика

Диагностика у юных пациенток должна включать: тщательный сбор анамнеза; соответствующий возрасту осмотр; ректоабдоминальное исследование по показаниям; визуализацию органов малого таза с использованием ультрасонографии и МРТ, которая имеет особенное значение при подозрении на аномалию развития органов малого таза. При осмотре подростков с эндометриозом редко выявляются какие-либо отклонения, поскольку у большинства из них заболевание находится на ранней стадии. Поскольку примерно у 70% девочек-подростков, у которых наблюдается ХТБ, имеется эндометриоз, этой группе пациенток независимо от возраста необходимо проводить все необходимые диагностические исследования. Не существует четких рекомендаций относительно выбора времени проведения хирургического лечения у подростков; оно показано при тяжелой генерализованной тазовой боли, которая не купируется медикаментозной терапией, при наличии объемных образований (эндометриоидная киста) в области яичников. Для исключения кист функционального характера необходимо наблюдение в течение 1–2 менструальных циклов. Ясно одно – без уточнения диагноза с помощью лапароскопии – длительного медикаментозного лечения не должно проводиться, особенно в подростковом возрасте.

Проведение лапароскопии позволяет подтвердить диагноз

эндометриоза перед началом длительной медикаментозной терапии. Лапароскопию, если она показана, должен выполнять опытный хирург. Следует помнить о том, что у юных пациенток чаще выявляют эндометриоидные поражения в виде светлых пузырьков и очагов красного цвета и реже – классические поражения в виде «порохового ожога». Кроме того, крайне необходимо исключить наличие аномалий развития мочеполовой системы. Для купирования боли необходимо произвести иссечение или абляцию очагов эндометриоза и восстановление оттока менструальной крови.

Лечение

При лечении молодых пациенток с эндометриозом необходимо использовать «пошаговый» подход. Эндометриоидные кисты яичников требуют оперативного лечения, ревизии тазовых органов лапароскопическим доступом, минимально инвазивного объема операции и послеоперационной реабилитации. Эмпирическое использование НПВП и КОК можно отнести к терапии первой линии у большинства подростков с дисменореей при отсутствии кист яичников (эндометриом). Современные низкодозированные КОК характеризуются хорошим профилем побочных эффектов, подавляют менструации и купируют боль, а главное, предотвращают прогрессирование заболевания при непрерывном режиме приема. Прогестины, применяемые в непрерывном режиме, также эффективны, хорошо переносятся, вызывают децидуализацию, а затем атрофию эндометриоидной ткани, подавляют ее способность к имплантации и росту благодаря сочетанию антипролиферативного, противовоспалительного, иммуномодулирующего и антиангиогенного эффектов. Диеногест в дозе 2 мг/сут имеет определенные преимущества перед другими прогестинами в отношении сохранения МПК, оказывая менее выраженное ингибирующее влияние на продукцию эстрогенов в яичниках, а также не приводит к метаболическим нарушениям и появлению акне благодаря антианδροгенному эффекту, что представляется значимым в этой популяции пациенток.

Для юных пациенток особенно важны подробные инструкции (особенно при непрерывном режиме приема) о необходимости принимать КОК (только гормонально-активные таблетки в течение 21–24 дней в зависимости от препарата) или прогестагены ежедневно в одно и то же время, так как возникновение кровотечений прорыва при нарушении режима приема они обычно воспринимают крайне болезненно, что может привести к отказу от дальнейшего лечения. Можно воспользоваться одним из преимуществ сотовой телефонной связи: установить звуковой сигнал на определенное время или отправить самой себе SMS-сообщения, что воспринимается положительно в молодежной среде.

В тяжелых случаях назначать терапию аГнРГ можно только девушкам старше 18 лет из-за возможного неблагоприятного влияния этой терапии на МПКТ в том случае, если еще не достигнута пиковая масса кости. Эти препараты назначают обязательно в сочетании с «возвратной» терапией, при этом дополнительно должны быть даны рекомендации относительно сохранения костной ткани в нормальном состоянии (потребление

адекватного количества кальция и витамина D) и проведение тщательного контроля за МПКТ с использованием Z-критерия.

В последние годы у многих молодых женщин из-за стремления похудеть отмечаются расстройства пищевого поведения/чрезмерные физические нагрузки/нарушение режима питания или комбинация этих факторов. Кроме того, снижение МПКТ может быть связано с недостаточной выработкой витамина D в организме из-за широкого применения солнцезащитных средств. В одном РКИ при длительном назначении аГнРГ с добавлением «возвратной» терапии минеральная плотность в бедренной кости оставалась нормальной у большинства подростков, однако у 1/3 девушек отмечался клинически значимый дефицит МПКТ в позвоночнике.

В одном из немногих исследований, в которых изучали долговременные последствия терапии различными лекарственными средствами у подростков, отмечена тенденция к отсутствию прогрессирования заболевания и необходимости в повторном оперативном вмешательстве в случае длительного проведения адекватно подобранной терапии.

Помимо гормональной терапии, как и у взрослых женщин с ХТБ, при лечении подростков следует использовать психосоциальную поддержку и некоторые альтернативные методы терапии (поведенческая терапия, релаксация, когнитивная терапия, иглоукалывание и др.), которые могут оказаться эффективными.

Рекомендации

Все доступные методы лечения эндометриоза приемлемы и для подростков. Лечение должно проводиться после лапароскопического установления диагноза и исключения других причин, вызывающих болевой синдром (аномалии развития мочеполовой системы). Следует учитывать возраст пациентки и профили побочных эффектов лекарственных средств (IIIa).

Эндометриоз в постменопаузе

Поскольку менструальные кровотечения являются важным патогенетическим звеном развития и прогрессирования эндометриоза, после наступления естественной или хирургической менопаузы характерные симптомы заболевания, как правило, исчезают самостоятельно и общее состояние женщин значительно улучшается. Однако описаны многочисленные случаи рецидива заболевания в постменопаузе как в случае использования заместительной гормональной терапии половыми стероидами, так и без нее, а также примеры диагностированного впервые эндометриоза. По разным данным частота выявления эндометриоза у женщин в постменопаузе составляет 2–5%. Важнейшими вопросами, которые встают перед врачом при ведении пациенток в этот период являются: риск малигнизации (особенно при инвазивных формах и наличии эндометриом) и возможность проведения ЗГТ при наличии показаний.

Клинические формы

Перитонеальный эндометриоз наиболее характерен для женщин

репродуктивного возраста с функционирующими яичниками, у женщин в постменопаузе чаще встречаются интестинальная форма заболевания и эндометриодные кисты яичников. Описаны многочисленные клинические случаи развития эндометриоза, чаще эндометриомы, но и экстрагенитальной локализации (толстая и тонкая кишка, мочевого пузыря, уретра, легкие, печень и послеоперационные кожные рубцы), у женщин в постменопаузе, у которых в репродуктивном возрасте отсутствовали характерные клинические проявления (хроническая тазовая боль, дисменорея, бесплодие и др.), что еще раз подтверждает сложный этиопатогенез заболевания. У 70% женщин, у которых эндометриоз впервые диагностирован в постменопаузе, в патологический процесс бывают вовлечены те или иные отделы кишечника (в порядке убывания частоты): аппендикс, слепая, подвздошная и поперечно-ободочная кишка.

Риски малигнизации

Продолжается активное обсуждение вопроса о возможной малигнизации очагов эндометриоза различной локализации, что особенно актуально для женщин в постменопаузе, хотя ее частота невелика (примерно 0,9%). Поскольку для этой популяции женщин наиболее характерны инфильтративные формы эндометриоза и эндометриодные кисты яичников, врачу нередко приходится проводить дифференциальную диагностику с онкологическими заболеваниями. При вовлечении в патологический процесс кишечника закономерно возникает подозрение на наличие колоректального рака, в связи с чем необходимо проводить колоноскопию и прицельную биопсию выявленного образования для решения вопроса об объеме оперативного вмешательства. Установлено, что эндометриоз яичников коррелирует с повышением риска развития светлоклеточного и эндометриодного рака яичников. Наличие эндометриодных кист диаметром 9 см являются важным фактором риска развития овариального рака у женщин в возрасте 45 лет. Следует помнить, что при персистировании эндометриоза в постменопаузе повышается риск малигнизации, что требует безотлагательного оперативного лечения.

Ведение больных эндометриозом в постменопаузе

При эндометриодных кистах яичников – всегда оперативное лечение, возможно лапароскопическим доступом. Объем операции в зависимости от поражения. Безусловно, первым шагом при обнаружении инфильтративных форм эндометриоза в малом тазе у женщин в постменопаузе является выполнение оперативного вмешательства с диагностической и лечебной целью. Ввиду ограниченного выбора препаратов для медикаментозного лечения эндометриоза у женщин в постменопаузе определенным интересом представляет опыт успешного применения диеногеста (по 2 мг/сут.) в непрерывном режиме в течение 10–11 мес. у пациенток с экстрагенитальными формами заболевания (с поражением сигмовидной кишки, прямой кишки или мочевого пузыря), что выражалось в уменьшении интенсивности болей и размеров эндометриодных узлов. Имеются данные о назначении ингибиторов ароматазы для лечения рака молочных желез у

женщин в постменопаузе, особенно при тяжелом поражении кишечника, однако их долговременная эффективность и безопасность в отношении эндометриоза не изучены.

Возможность назначения заместительной гормональной терапии

Обсуждение правомочности вопроса об использовании ЗГТ при лечении пациенток с эндометриозом продолжается, так как теоретически возможны реактивация остаточного эндометриоза и даже появление эндометриоидных имплантатов *de novo*.

Данные немногочисленных РКИ свидетельствуют о повышении риска рецидива заболевания на фоне гормональной терапии, но авторы связывают эту возможность с наличием остаточного эндометриоза в ректовагинальной перегородке и неполным удалением очагов. В работах, посвященных изучению рисков малигнизации эндометриоза в этот период, особое внимание уделено обсуждению вопроса о неправомочности назначения монотерапии эстрогенами, поскольку имеются ограниченные данные о том, что злокачественная трансформация чаще происходит на фоне терапии, проводимой именно в этом режиме. Описано также несколько случаев малигнизации эндометриоза у женщин, получавших тамоксифен по поводу рака молочных желез. В любом случае, при тяжелом рецидивирующем течении заболевания возможность назначения гормональной терапии следует рассматривать с осторожностью, так как рецидив эндометриоза может быть связан с возобновлением боли, потребностью в хирургическом лечении и даже со злокачественным перерождением остаточного эндометриоза.

В то же время, проведение длительных курсов лечения аГн-РГ и повторного хирургического лечения может способствовать снижению овариального резерва и развитию преждевременной/ранней менопаузы, а значит, возникновению рисков, связанных с эстрогенным дефицитом (сердечно-сосудистые заболевания, когнитивное снижение, болезнь Альцгеймера, ранняя смерть), в связи с чем необходимо проведение ЗГТ. Согласно позиции Европейского общества по менопаузе и андропаузе (EMAS, 2010), рекомендуется применять непрерывный комбинированный режим терапии независимо от того, была ли произведена гистерэктомия или нет. Это поможет снизить риск рецидива заболевания и малигнизации оставшихся очагов эндометриоза. Препараты, созданные на основе трав, следует применять с осторожностью, поскольку их эффективность должным образом не изучена, а эстрогенподобные компоненты в составе этих средств могут оказать непредсказуемое воздействие у таких пациенток.

Рекомендации

- При выявлении эндометриоидных кист яичника и экстрагенитальных форм заболевания следует проявлять онкологическую настороженность (уровень доказательности IIb).

- В случае необходимости назначения ЗГТ рекомендуется применять непрерывный комбинированный режим терапии независимо от того, была ли произведена гистерэктомия или нет (уровень доказательности III).

5.3. Эндометриоз и рак

Взаимосвязь эндометриоза и повышения риска развития рака была описана еще в 1925 г. J. Sampson, который впервые сообщил о случае злокачественной трансформации эндометриоза в рак яичника. С тех пор эта корреляция была подтверждена во многих эпидемиологических и клинических исследованиях [Brinton L.A. et al., 1997; Vercellini P. et al., 2000; Obata K., 2000; Melin A. et al., 2006], в 79% случаев – именно с раком яичников, меньше данных о взаимосвязи эндометриоза и экстраовариальных форм рака.

Взаимосвязь эндометриоза и эпителиального рака яичников (ЭРЯ) остается предметом исследований и дискуссий в течение многих лет. Согласно гистопатологическим и молекулярно-генетическим данным, ЭРЯ составляет более чем 95% от всех случаев рака яичника. Выделяют пять основных подтипов ЭРЯ:

- высокодифференцированный серозный рак (70% от всех случаев ЭРЯ);
- эндометриоидный рак (10%);
- светлоклеточный рак (10%);
- низкодифференцированный серозный рак (менее 5%);
- муцинозный рак (3%).

Согласно дополнительной классификации, эндометриоидный, светлоклеточный, низкодифференцированный серозный и муцинозный рак определяют как тип I ЭРЯ, тогда как высокодифференцированный серозный рак – как тип II. Давно известно, что рак, связанный с эндометриозом, как правило, является эндометриоидным или светлоклеточным раком, что соответствует типу I ЭРЯ.

Только атипичный эндометриоз (атипичный эндометриоз характеризуется атипией и чрезмерной пролиферацией клеток – прим. переводчика), а не эндометриоз вообще следует считать «предшественником» эндометриоидного, светлоклеточного и, возможно, низкодифференцированного рака яичника. Атипичный эндометриоз выявляют только в 2–3% биоптатов эндометриоидной ткани. Доступные данные свидетельствуют о том, что у женщин с эндометриозом отмечается увеличение (приблизительно на 50%) риска развития заболевания с относительно лимитированной частотой.

Возможны две гипотезы для объяснения взаимосвязи эндометриоза и различных форм рака, особенно рака яичника: первая – эндометриоидные имплантаты подвергаются непосредственному злокачественному преобразованию, возможно, через фазу так называемого атипичного эндометриоза; вторая – эндометриоз и рак имеют общие предрасполагающие к развитию этих заболеваний механизмы и/или факторы (наследственные генетические полиморфизмы эстрогеновых и прогестероновых рецепторов, а также важнейших ферментов их метаболизма, геномная нестабильность, иммунная/ангиогенная дисрегуляция, устойчивость к апоптозу, воздействие

токсинов, присутствующих в окружающей среде и др.). Более предпочтительным представляется второе объяснение.

Несмотря на низкую распространенность рака яичников в популяции, как незначительную частоту его выявления при эндометриозе (менее 1%), взаимосвязь эндометриоза и рака яичников имеет высокое клиническое значение. Рак яичников является основной причиной летального исхода в случае гинекологических онкологических заболеваний и пятой по частоте причиной смерти от рака в целом. Заболевание редко диагностируют на ранних стадиях из-за отсутствия специфических клинических проявлений, характеризуется неблагоприятным прогнозом при запоздалом диагностировании и высоким риском развития рецидивов. В РКИ, проведенном в общей американской популяции женщин, при одновременном выполнении скрининга СА-125 и трансвагинального УЗИ и установлена такая же частота смертности от рака яичников, как при традиционном наблюдении [Buys S.S. et al., 2011], а клиническая польза применения новых маркеров в качестве скринингового метода диагностики рака яичников не доказана.

Эндометриоз и рак яичника имеют несколько общих предрасполагающих к их развитию факторов: раннее менархе, короткий менструальный цикл, бесплодие и поздняя менопауза. К мерам профилактики эндометриоза и рака яичника относят: трубную стерилизацию, которая предотвращает ретроградную менструацию; несколько родов с длительным периодом лактации; прием КОК по крайней мере в течение 5 лет.

Изучение молекулярно-генетических механизмов развития эндометриоза и рака показало, что мутации в генах: PTEN, p53, и BCL обнаруживают, как в очагах длительно существующего эндометриоза, так и в опухолевой ткани яичников, молочной железы и кишечника. С увеличением продолжительности заболевания, повышается риск развития рака: критической можно считать длительность эндометриоза 10–15 лет.

Результаты шведского когортного исследования свидетельствуют, что эндометриоз коррелировал также с повышением частоты развития опухолей эндокринной системы, головного мозга и неходжкинской лимфомы. В настоящее время много внимания уделяют изучению полигенов детоксикации в развитии эндометриоза и различных форм рака, полиморфные варианты которых могут приводить к оксидативному стрессу. Следует учитывать, что такие факторы загрязнения окружающей среды, как полихлорированные бифенилы и диоксины, служат причиной развития эндометриоза и некоторых форм рака, например рака молочной железы и неходжкинской лимфомы.

Профилактика развития рака при эндометриозе

Все образования в области придатков матки, выявленные во время гинекологического осмотра и/или при использовании визуализационных методик, должны быть тщательно исследованы и удалены оперативно. При

возникновении подозрения на эндометриоидную кисту яичников нужно следовать рекомендациям по ведению женщин с опухолями яичников, включая ультразвуковую оценку и определение уровня СА-125, хотя нужно учитывать, что эндометриоз может способствовать повышению уровня этого онкомаркера. При проведении хирургического лечения любого эндометриоза, должен быть исключен сопутствующий злокачественный процесс при гистологическом исследовании биоптата эндометриоидной ткани.

ЗАКЛЮЧЕНИЕ

Принимая во внимание распространенность эндометриоза среди молодых женщин, резкое снижение качества жизни, бесплодие, поражение смежных органов и высокую себестоимость лечения и реабилитации, особенно при поздней постановке диагноза, это заболевание следует рассматривать как социально значимую проблему, оказывающую влияние на функцию многих органов и систем, клинические манифестации которого являются лишь верхушкой айсберга разноплановых нарушений и медицинских проблем.

Проблемы лечения эндометриоза связаны со многими факторами, например, не изученные до конца этиология и патогенез; широкое разнообразие клинических проявлений; отсутствие надежных неинвазивных диагностических маркеров; резкое снижение качества жизни, а также ограниченный круг предложенных на данный момент методов безопасного лечения, рассчитанного на длительную перспективу. Выбор того или иного метода лечения зависит от многих составляющих: возраст и статус фертильности, характер симптомов и их тяжесть, переносимость предыдущего лечения, приоритеты самой пациентки, риск побочных эффектов, стоимость и предполагаемая длительность терапии. В каждом конкретном случае возможной целью терапии могут быть удаление эндометриоидных очагов, купирование болевого синдрома, сохранение фертильности или оптимизации условий для успешного применения ВРТ, но всегда сохранение качества жизни и общего здоровья в целом. Безусловно, хирургическое удаление очага относят к основному виду лечения. Медикаментозная терапия, рассматриваемая в качестве возможного эмпирического лечения в некоторых клинических случаях, целесообразна как адъювантный метод лечения после оперативного вмешательства при распространенных стадиях, сопровождающихся болевым синдромом во избежание рецидива и повторных операций (аГнРГ, КОК, гестагены и др.). Учитывая необходимость продолжительного лечения, целесообразно назначение низкодозированных, высокоэффективных, безопасных, экономически рентабельных препаратов, которые можно принимать в течение длительного времени. Актуальна также разработка единых подходов к диагностике, лечению и реабилитации больных эндометриозом при

всевозможных локализациях и формах у женщин различных возрастных групп.

Важным является уровень учреждения и опыт специалиста при оказании медицинской помощи при эндометриозе, а также, что это заболевание, имеющее конкретную морфологическую структуру, может быть ликвидировано только хирургическим путем, а использование гормональных препаратов повышает эффективность лечения в части уменьшения симптомов заболевания. При лечении кистозных форм следует соблюдать онкологическую настороженность.

Надеемся, что публикация рекомендаций по эндометриозу, алгоритмов ведения больных (см. приложения 5-9) и активная работа по распространению новейших доказательных знаний об этом заболевании, которая ведется на сайте Российской ассоциации по эндометриозу (www.endometriosis.ru), помогут практикующим врачам на местах оказывать адекватную помощь или своевременно посылать таких пациенток в специализированные центры.

ПРИЛОЖЕНИЯ

Приложение 1.

Классификация уровней достоверности и доказательности рекомендаций

Качество научных доказательств: градация по уровням

- | | |
|----|---|
| 1a | Доказательства, полученные из систематических обзоров (мета-анализов) рандомизированных контролируемых исследований |
| 1b | Доказательства, полученные из рандомизированных контролируемых исследований |
| 2a | Доказательства, полученные из контролируемых исследований с хорошим дизайном без рандомизации |
| 2b | Доказательства, полученные из полужекспериментальных исследований с хорошим дизайном (проспективные или ретроспективные когортные исследования; исследования «случай-контроль») |
| 3 | Доказательства, полученные из неэкспериментальных описательных исследований с хорошим дизайном (сравнительные исследования, корреляционные исследования, описания случаев) |
| 4 | Доказательства, полученные из сообщений экспертных комитетов или мнений и/или клинического опыта авторитетных специалистов |

Надежность клинических рекомендаций: градация по категориям


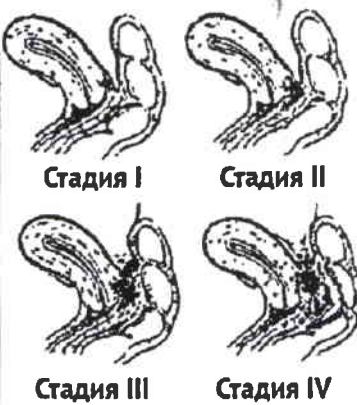

- | | |
|---|--|
| A | Рекомендации основываются на качественных и надежных научных доказательствах |
| B | Рекомендации основываются на ограниченных или слабых научных доказательствах |
| C | Рекомендации основываются главным образом на согласованном мнении экспертов, клиническом опыте |

Приложение 2.

Категории риска приема препаратов во время беременности по степени риска для плода (Классификация FDA, США)

Категория	Описание категории
А	Адекватные исследования у беременных женщин не показали какого-либо вреда для плода в первом и последующих триместрах беременности.
В	Исследования на животных не выявили никаких вредных воздействий на плод, однако исследований у беременных женщин не проводилось. Или в исследованиях на животных вредное влияние было обнаружено, но адекватные исследования у женщин риска для плода не выявили.
С	Исследования на животных выявили вредное воздействие на плод, но адекватных исследований у людей не проводилось. Или исследования у человека и животных не проводилось. Препарат иногда может приниматься беременными женщинами по показаниям, несмотря на потенциальный риск.
D	имеются сведения о риске для человеческого плода, но потенциальная польза от лечения этим препаратом может превалировать над потенциальным риском (когда нет более безопасных препаратов или они неэффективны).
X	Исследования у человека и животных показали патологию плода, или имеются указания о риске для плода. Вред для плода бесспорно перевешивает потенциальную пользу лечения этим препаратом, поэтому противопоказан беременным женщинам.

Эндометриоз. Классификации.

Наружного	Инфильтративного (ретроцервикального)	Аденомиоза																																												
 <p>AMERICAN SOCIETY FOR REPRODUCTIVE MEDICINE OFFICE OF CLINICAL RESEARCH AND EDUCATION</p> <table border="1"> <thead> <tr> <th>Stage</th> <th>Score</th> <th>Score</th> <th>Score</th> </tr> </thead> <tbody> <tr> <td>1</td> <td>1</td> <td>1</td> <td>1</td> </tr> <tr> <td>2</td> <td>2</td> <td>2</td> <td>2</td> </tr> <tr> <td>3</td> <td>3</td> <td>3</td> <td>3</td> </tr> <tr> <td>4</td> <td>4</td> <td>4</td> <td>4</td> </tr> <tr> <td>5</td> <td>5</td> <td>5</td> <td>5</td> </tr> <tr> <td>6</td> <td>6</td> <td>6</td> <td>6</td> </tr> <tr> <td>7</td> <td>7</td> <td>7</td> <td>7</td> </tr> <tr> <td>8</td> <td>8</td> <td>8</td> <td>8</td> </tr> <tr> <td>9</td> <td>9</td> <td>9</td> <td>9</td> </tr> <tr> <td>10</td> <td>10</td> <td>10</td> <td>10</td> </tr> </tbody> </table> <p>ASRM, 1996</p> <p>Частое несоответствие стадии распространения, определенной путем подсчета баллов, истинной тяжести заболевания</p>	Stage	Score	Score	Score	1	1	1	1	2	2	2	2	3	3	3	3	4	4	4	4	5	5	5	5	6	6	6	6	7	7	7	7	8	8	8	8	9	9	9	9	10	10	10	10	 <p>Стадия I Стадия II</p> <p>Стадия III Стадия IV</p> <p>Адамян Л. В. с соавт. 1993</p> <p>Закономерности развития от более легких к более тяжелым стадиям нет!</p>	 <p>Стадия I Стадия II Стадия III</p> <p>Стадия IV</p> <p>Классификация внутреннего эндометриоза (аденомиоза) в зависимости от распространения процесса</p> <p>Узловой аденомиоз Очаговый аденомиоз Диффузный аденомиоз</p> <p>Виды аденомиоза. Аденомиоз может быть диффузным, очаговым, кистозным или узловым. Адамян Л. В. с соавт. 1993</p>
Stage	Score	Score	Score																																											
1	1	1	1																																											
2	2	2	2																																											
3	3	3	3																																											
4	4	4	4																																											
5	5	5	5																																											
6	6	6	6																																											
7	7	7	7																																											
8	8	8	8																																											
9	9	9	9																																											
10	10	10	10																																											

Приложение 4.

БОЛЕВОЙ ОПРОСНИК МАК-ГИЛЛА

Прочитайте, пожалуйста, все слова-определения и отметьте только те из них, которые наиболее точно характеризуют Вашу боль. Можно отметить только по одному слову в любом из 20 столбцов (строк), но не обязательно в каждом столбце (строке).

Какими словами Вы можете описать свою боль? (сенсорная шкала)

(1) 1. пульсирующая, 2. схватывающая, 3. дергающая, 4. стягивающая, 5. колотящая, 6. долбящая.

(2) подобна: 1. электрическому разряду, 2. удару тока, 3. выстрелу.

(3) 1. колющая, 2. впивающаяся, 3. буравящая, 4. сверлящая, 5. пробивающая.

(4) 1. острая, 2. режущая, 3. полосующая.

(5) 1. давящая, 2. сжимающая, 3. щемящая, 4. сжимывающая, 5. раздавливающая.

(6) 1. тянущая, 2. выкручивающая, 3. вырывающая.

(7) 1. горячая, 2. жгучая, 3. ошпаривающая, 4. палящая.

(8) 1. зудящая, 2. щиплющая, 3. разъедающая, 4. жалящая.

(9) 1. тупая, 2. ноющая, 3. мозжащая, 4. ломящая, 5. раскалывающая.

(10) 1. распирающая, 2. растягивающая, 3. раздражающая, 4. разрывающая.

(11) 1. разлитая, 2. распространяющаяся, 3. проникающая, 4. пронизывающая.

(12) 1. царапающая, 2. саднящая, 3. дерущая, 4. пилящая, 5. грызущая.

(13) 1. немая, 2. сводящая, 3. леденящая.

Какое чувство вызывает боль, какое воздействие оказывает на психику? (аффективная шкала)

(14) 1. утомляет, 2. изматывает.

(15) вызывает чувство: 1. тошноты, 2. удушья.

(16) вызывает чувство: 1. тревоги, 2. страха, 3. ужаса.

(17) 1. угнетает, 2. раздражает, 3. злит, 4. приводит в ярость, 5. приводит в отчаяние.

(18) 1. обессиливает, 2. ослепляет.

(19) 1. боль-помеха, 2. боль-досада, 3. боль-страдание, 4. боль-мучение, 5. боль-пытка.

Как Вы оцениваете свою боль? (эвалюативная шкала)

(20) 1. слабая, 2. умеренная, 3. сильная, 4. сильнейшая, 5. невыносимая.

Алгоритм ведения больных с эндометриозом

I этап обследования женщин с подозрением на эндометриоз в условиях женской консультации включает подробное изучение анамнеза с уточнением вредных условий работы и места проживания, консультацию смежных специалистов по показаниям (терапевт, проктолог, уролог для выявления осложнений и исключения экстрагенитальной патологии); общепринятые лабораторные и инструментальные методы обследования; исследование концентрации опухолевых маркеров СА-125, СА-19-9, РЭА с помощью иммуноферментного анализа; оценку гинекологического статуса: состояние наружных гениталий, промежности, преддверия влагалища; осмотр в зеркалах (длина, объем, форма шейки матки, наличие деформирующих рубцов, патологических изменений); бактериоскопическое исследование мазков; онкоцитологическое исследование мазков с шейки матки; простую и расширенную кольпоскопию; УЗИ малого таза (в том числе влагалищным доступом). По показаниям проводят отдельное диагностическое выскабливание слизистой оболочки тела матки и цервикального канала; биопсию шейки матки с гистоморфологическим исследованием и устанавливают предварительный клинический диагноз. При выявлении кистозных форм эндометриоза (эндометриоидные кисты яичников) больную направляют на оперативное лечение. При отсутствии признаков заболевания эндометриозом назначают комплексную этиотропную терапию выявленной сопутствующей патологии половых органов воспалительного генеза, при котором используют антибактериальные, противовоспалительные, иммуномодулирующие препараты по общепринятым в клинической практике схемам в соответствии с данными бактериоскопического и бактериологического исследования. При подозрении на эндометриоз мочевых путей или кишечника больная направляется на консультацию к смежным специалистам.

II этап. При наличии признаков наружного генитального эндометриоза или аденомиоза пациентку направляют в гинекологический стационар для подтверждения диагноза – проводят эндоскопические методы исследования: гистероскопию, диагностическую и лечебную лапароскопию с обязательной гистологической верификацией диагноза.

III этап. После проведенного обследования выставляют клинический диагноз в соответствии с классификацией AFS и клинической классификацией внутреннего эндометриоза (аденомиоза) и ретроцервикального эндометриоза, предложенных Л.В. Адамян и соавт. (1992) (очаговая, узловатая, кистозная, диффузная формы), и ретроцервикального эндометриоза (стадии и варианты распространения). На основании дополнительного комплексного клинико-морфологического и молекулярно-биологических методов дообследования определяют тактику лечения с индивидуальной программой реабилитации и прогноз развития и рецидивирования, эффект планируемой медикаментозной терапии и выбор

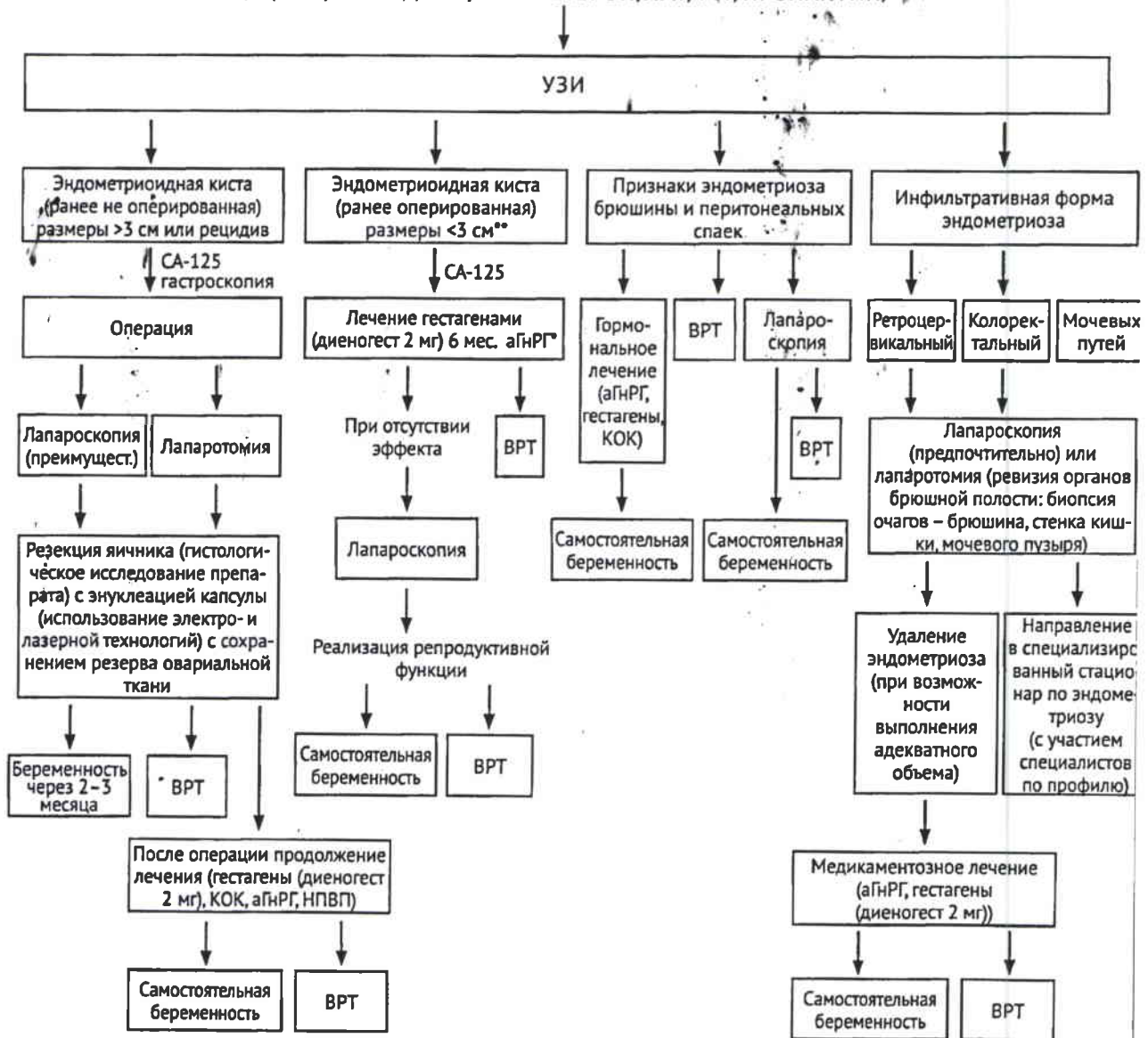
мер профилактики с формированием групп риска и лечебной тактики. Больных с наследственной и аллергологической отягощенностью, нарушениями менструального цикла, частыми инфекционно-воспалительными заболеваниями в перипубертатном периоде, хроническими воспалительными заболеваниями женской половой сферы, заболеваниями ЖКТ относят к группе риска по развития заболевания.

IV этап. Диспансерное наблюдение проводят с обязательным УЗИ-контролем и исследованием уровня онкомаркера СА-125 каждые 6 мес. в течение 24 мес. После выполнения радикальных оперативных вмешательств, в том числе реконструктивных с полным сохранением репродуктивных органов, противорецидивная гормонотерапия не показана. При распространенном эндометриоза и тяжелом его течении целесообразно комплексное лечение с хирургическим этапом и последующей индивидуально подобранной программой реабилитации. После удаления яичников с целью профилактики посткастрационного синдрома эффективна заместительная гормонотерапия. Больные с эндометриозом даже после гистерэктомии рассматриваются как женщины с сохраненной маткой и требуют особого контроля гормональной терапии (с применением эстроген-гестагенных препаратов).

АЛГОРИТМЫ ВЕДЕНИЯ БОЛЬНЫХ С ЭНДОМЕТРИОЗОМ

Алгоритм ведения больных с эндометриозом при бесплодии

АНАМНЕЗ, НАЛИЧИЕ БОЛИ, СОСТОЯНИЕ ФУНКЦИИ СОСЕДНИХ ОРГАНОВ, ОБСЛЕДОВАНИЕ МУЖА (СПЕРМОГРАММА), ОЦЕНКА УРОВНЯ ПОЛОВЫХ ГОРМОНОВ (ЛГ, ФСГ, ЭСТРАДИОЛ, ПРОГЕСТЕРОН, АМГ, ТТГ, ПРОЛАКТИН)



* >3 месяцев + «add-back» терапия.

** Диагноз считается подтвержденным при наличии гистологического исследования.

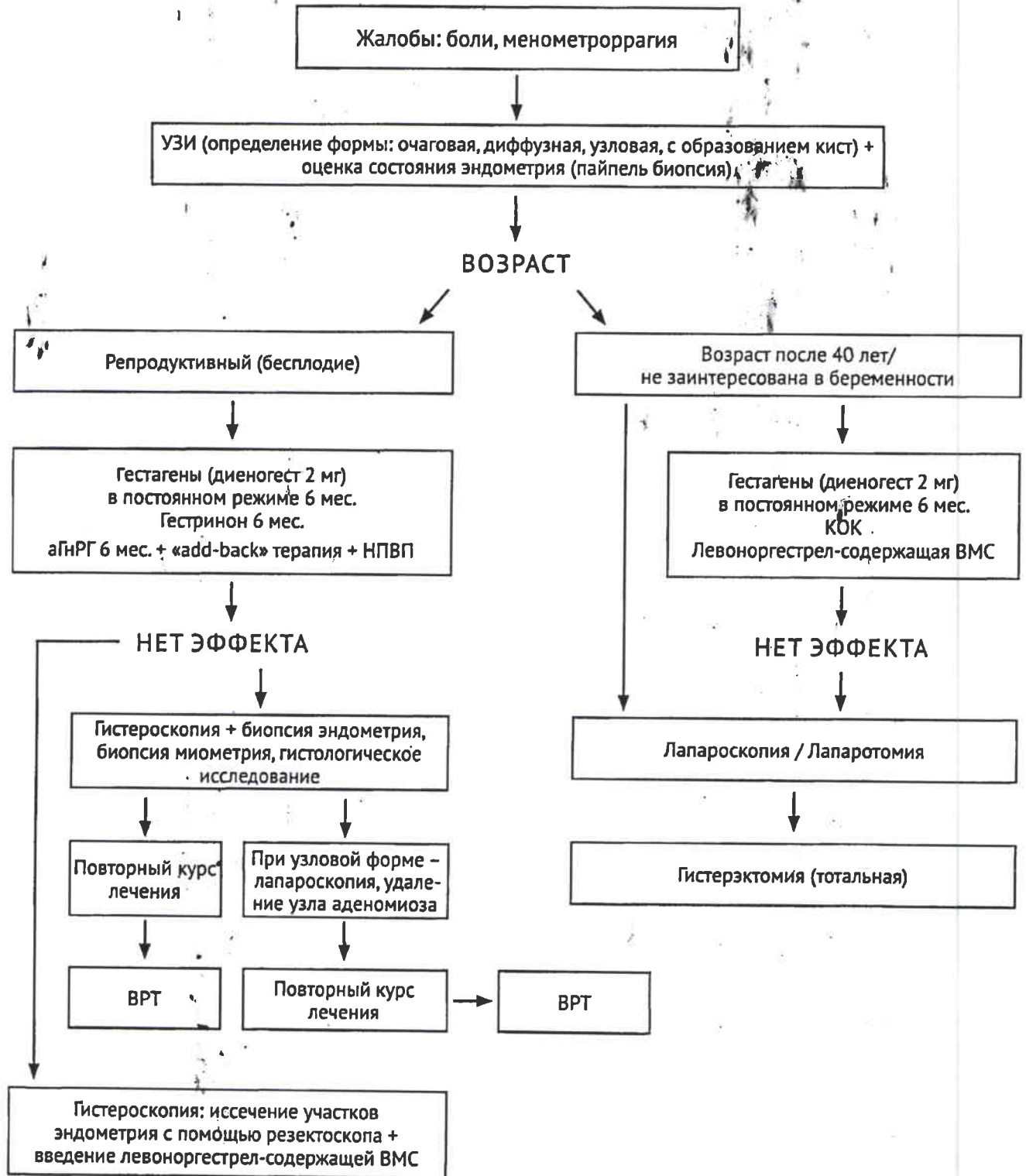
агнРГ – агонисты гонадотропин-рилизинг гормона

КОК – комбинированные оральные контрацептивы

НПВП – нестероидные противовоспалительные

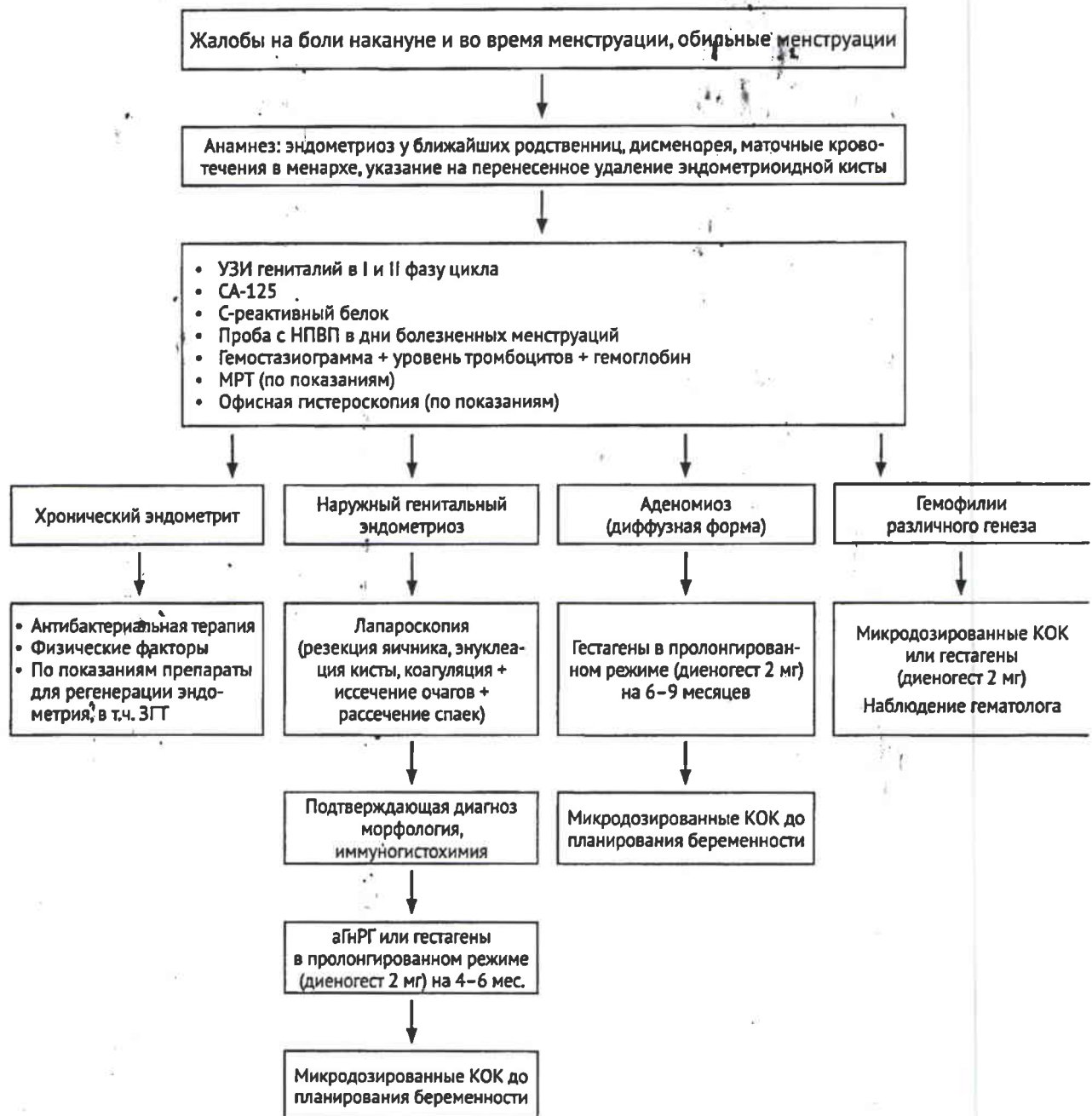
АЛГОРИТМЫ ВЕДЕНИЯ БОЛЬНЫХ С ЭНДОМЕТРИОЗОМ

Алгоритм ведения больных при аденомиозе



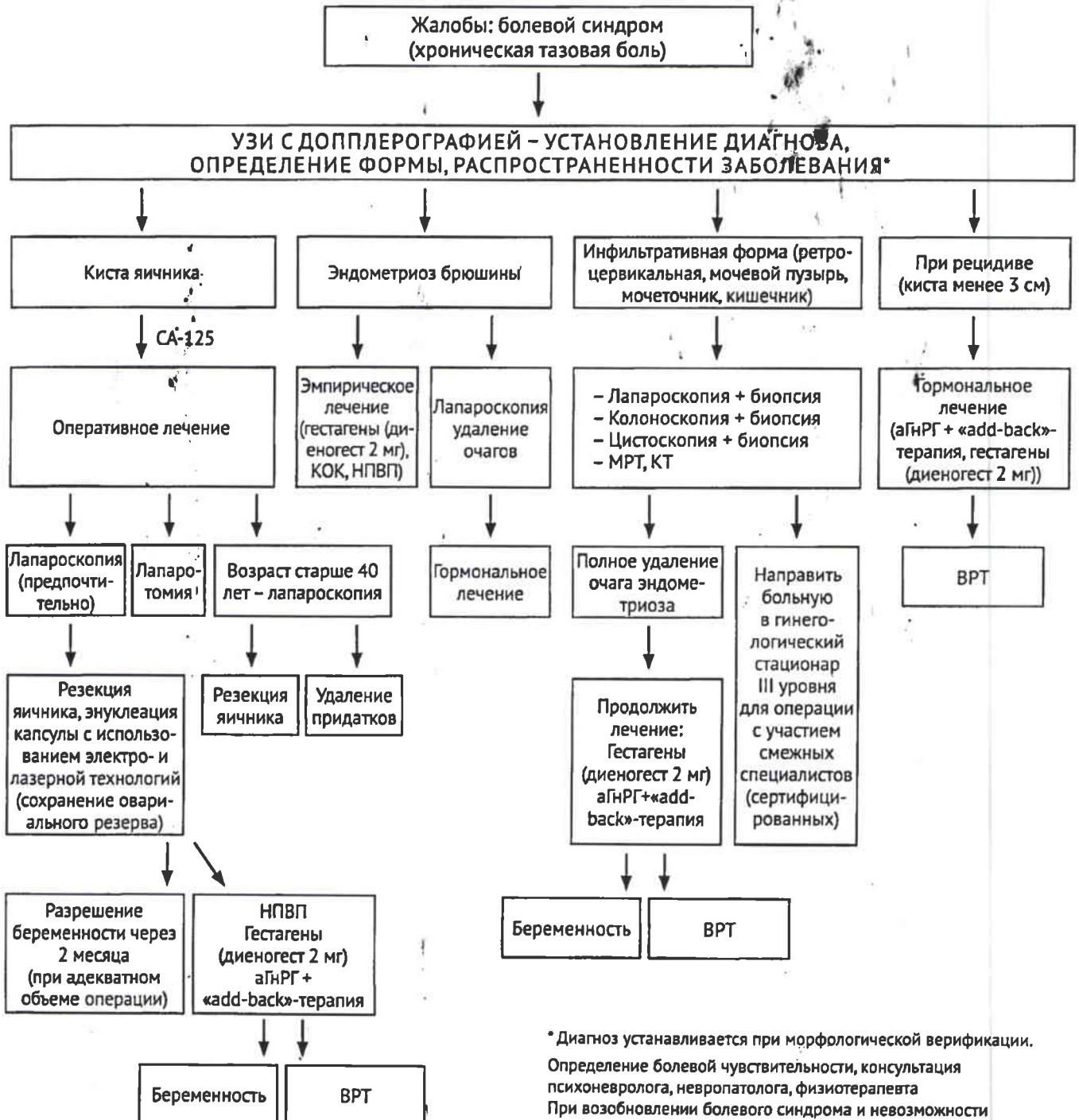
АЛГОРИТМЫ ВЕДЕНИЯ БОЛЬНЫХ С ЭНДОМЕТРИОЗОМ

Алгоритм ведения девочек-подростков с эндометриозом



АЛГОРИТМЫ ВЕДЕНИЯ БОЛЬНЫХ С ЭНДОМЕТРИОЗОМ

Алгоритм ведения больных с тазовой болью



* Диагноз устанавливается при морфологической верификации.
 Определение болевой чувствительности, консультация психоневролога, невропатолога, физиотерапевта
 При возобновлении болевого синдрома и невозможности радикального удаления очага:

- Пресакральная нейроэктомия
- LUNA (доказательность низкая)

Приложение 10.

Сравнительная характеристика эффективности лекарственных средств используемых при лечении болевого синдрома, обусловленного эндометриозом.

Препарат	Уровень доказательности	Комментарии
Парацетамол	1в	Эффективность ограничена
Гормональные препараты: прогестагены (диеногест, медроксипрогестерона ацетат, левоноргестрел (ВМС), КОК, даназол, гестринон, диеногест и аГнРГ)	1а	Исследованные гормональные препараты одинаково эффективны, но некоторые побочные действия ограничивают их долговременное использование и часто приводят к нарушению режима приема (даназол, аГнРГ). Применение см. стр. 78 уменьшает боль, ассоциированную с эндометриозом
НПВП	1а	Эффективность НПВП при лечении боли, обусловленной эндометриозом, не доказана. В первую очередь нужно назначить слабоедействующие неселективные препараты. Существенных различий между НСПП не выявлено
Селективные ингибиторы циклооксигеназы-2 (ЦОГ-2)		Назначают в том случае, если при использовании неселективных ингибиторов ЦОГ повышен риск развития осложнений в виде нарушения функционирования желудочно-кишечного тракта
Трициклические антидепрессанты: амитриптилин – первоначально 10 мг на ночь, при отсутствии побочных эффектов дозу увеличивают на 10 мг каждые 5–7 дней. Максимальная доза 150 мг/сут.	1а	Противопоказания: недавно перенесенный инфаркт миокарда, аритмии, тяжелая почечная и печеночная недостаточность. Ограничения: необходимость вождения автомобиля

При отсутствии эффекта		
Флуоксетин 20 мг, утром, дозу можно увеличить до 40 мг/сут		При истинных невропатических болях эффект может отсутствовать
Дотиепин 25 мг на ночь, максимальная доза 150 мг/сут		Рекомендуется для лечения невропатических болей, сопровождающихся беспокойством
Нортриптилин 10 мг на ночь; максимальная доза 100 мг/сут		
Противопоказания, отсутствие эффекта, побочное действие		
Противосудорожные препараты (габапентин, карбамазепин)	1в	Эффективность ограничена
Опиоидные анальгетики	1а	Данных о применении опиоидов при хронических болях, не связанных со злокачественными заболеваниями; недостаточно. Следует назначать только в том случае, если все другие методы лечения неэффективны

БИБЛИОГРАФИЧЕСКИЙ УКАЗАТЕЛЬ

- Адамян Л.В. Состояние репродуктивной системы у больных доброкачественными опухолями внутренних гениталий и принципы восстановительного лечения: Автореф. дис. доктора медицинских наук. – М., 1985.
- Адамян Л.В., Андреева Е.Н. Роль современной гормонмодулирующей терапии в комплексном лечении генитального эндометриоза. // Проблемы репродукции. – 2011. – № 6. – С. 66–77
- Адамян Л.В., Бургова Е.Н., Ткачев Н.А. и др. Применение динитрозильных комплексов железа с глутатином снижает болевые проявления у крыс с экспериментальным эндометриозом. // Проблемы репродукции. – 2013. – № 5. – С. 73–80
- Адамян Л.В., Гаспарян С.А. Генитальный эндометриоз. Современный взгляд на проблему. – Ставрополь: СГМА, 2002. – 228 с.
- Адамян Л.В., Демидов В.Н., Гус А.И. и др. Диагностика эндометриоза // В кн.: «Лучевая диагностика и терапия в акушерстве и гинекологии». – М.: ГЭОТАР-Медия, 2012. – С.409–451.
- Адамян Л.В., Кулаков В.И. Эндометриозы. – М.: Медицина, 1998. – 317 с.
- Адамян Л.В., Кулаков В.И. Эндоскопия в гинекологии. – М.: Медицина, 2000. – 383 с.
- Адамян Л.В., Кулаков В.И., Андреева Е.Н. Эндометриозы. Руководство для врачей. Изд. 2-е. – М.: Медицина, 2006. – 411 с.
- Адамян Л.В., Осипова А.А., Сонова М.М. Эволюция гормональной терапии эндометриоза // Проблемы репродукции. – 2006. – №5. – С. 11–16.
- Адамян Л.В., Сонова М.М., Тихонова Е.С. и др. Медицинские и социальные аспекты генитального эндометриоза // Проблемы репродукции. – 2011. – №6. – С. 78–81.
- Андреева Е.Н. Распространенные формы генитального эндометриоза: медико-генетические аспекты, диагностика, клиника, лечение и мониторинг больных. Дис. доктора медицинских наук. – М., 1997. – 333 с.
- Баскаков В.П. и др. Эндометриозная болезнь. – С.-Петербург: Н-Л, 2002. – 460 с.
- Вартанова И.В., Полушин Ю.С., Беженарь В.Ф. Оптимизация послеоперационного обезболивания больных наружным генитальным эндометриозом тяжелой степени // Журнал акушерства и женских болезней. – 2011. – Т. LIX. – № 4. – С. 26–31.
- Волчков В.А., Страшнов В.И. Актуальность исследования и лечения болевых синдромов. Обзор материалов по изучению боли // Актуальные проблемы анестезиологии, реаниматологии и интенсивной терапии. – С.-Петербург: СПбГМУ, 2001. – С. 16–19.

- Гаврилова Т.Ю. Аденомиоз: патогенез, диагностика, лечение, методы реабилитации: Автореф. дис. доктора медицинских наук. – М., 2007. – 43 с.
- Гаспарян С.А. Инфильтративная форма генитального эндометриоза: патогенез, диагностика, лечение, методы реабилитации, отдаленные результаты. Автореф. дис. доктора медицинских наук. – М., 2002. – 52 с.
- Давыдов М.И., Аксель Е.М. Злокачественные новообразования в России и странах СНГ в 2002 году. // ГУ РОНЦ им. Н.Н. Блохина РАМН. – М.: Медицинское информационное агенство, 2011.
- Данилов А.Б., Голубев В. О концептуальной модели перехода острой боли в хроническую // РМЖ. – 2009. – Т.17. – Специальный выпуск. – С.1-6
- Заратьянц О.В., Адамян Л.В., Сонова М.М. и др. Экспрессия ароматазы цитохрома P-450, в эктопическом и эутопическом эндометрии при эндометриозе // Арх. Пат. – 2008. Т.– 70. – №5. – С.16–20.
- Зубкова С.М. Гидротерапия. // В кн.: Физиотерапия и курортология / Под ред. В.М.Боголюбова. – М.: БИНОМ, 2008. – книга 1. – С. 85–104.
- Иванов Е.М., Кнышова В.В. Наружное применение минеральных ванн. // В кн.: Физиотерапия и курортология. / Под ред. В.М.Боголюбова. – М.: БИНОМ, 2008. – книга 1. – С. 70–84.
- Ипатова М.В. Восстановительное физиолечение детей и подростков с гинекологической патологией. Автореф. дис. доктора медицинских наук. – М., 2011. – 333 с.
- Касьянова И.М. Минеральные ванны // В кн.: Медицинская реабилитация. / Под ред. В.М.Боголюбова. – М.: БИНОМ, 2010. – книга 1. – С. 63–77.
- Кира Е.Ф., Цвелев Ю.В. Эндометриозидная болезнь // Гинекология: Руководство для врачей. / Под ред. В.Н. Серова, Е.Ф. Кира. – М.: Литера, 2008. – 840 с.
- Коган Е.А. Способ прогнозирования рецидива эндометриозидной кисты яичника // Патент на изобретение G01N33/573 (2006.01). Соавт.: Сидорова И.С., Унанян А.Л. 28.12.2005
- Колотовкина А.В., Калинина Е.А., Коган Е.А. Морфофункциональные особенности эндометрия у больных эндометриозассоциированным бесплодием (обзор литературы) // Консилиум медикум. – 2012. – № 4. – С.74-79.
- Кузнецова И.В. Эндометриоз: патофизиология и выбор лечебной тактики // Гинекология. – 2008. – № 5. – С.74-79.
- Леваков С.А., Кедрова А.Г., Максименко Т. и др. Оценка онкологической безопасности при планировании и наступлении беременности у онкогинекологических больных // Материалы Научно-практической конференции с международным участием: «Вспомогательные

репродуктивные технологии у онкологических больных». – 23 сентября 2011, г. Обнинск.

Логинова О.Н., Сонова М.М. Клинические особенности наружного генитального эндометриоза. // Акушерство. Гинекология. Репродукция. – 2011. – №6. – С. 28–29.

Максимов А.В. Магнитотерапия // В кн.: Физиотерапия и курортология. / Под ред. В.М.Боголюбова. – М.: БИНОМ, 2008. – книга 1 – С. 276–291.

Максимова Ю.В. Клинико-морфологическая характеристика изменений эутопического и эктопического эндометрия при распространенных формах генитального эндометриоза. Автореф. дис. доктора медицинских наук. – М., 2010. – 206 с.

Маркаров Г.С. Инфитатерапия. // В кн.: Физиотерапия и курортология. / Под ред. В.М.Боголюбова. – М.: БИНОМ, 2008. – книга 1. – С. 233–237.

Медицинская реабилитация. / Под ред. В.М.Боголюбова. – М.: БИНОМ, 2010. – книга 1. – 415 с.

Митрофанова Г.Ф., Миненков А.А. Светолечение // В кн.: Медицинская реабилитация / Под ред. В.М.Боголюбова. – М.: БИНОМ, 2010. – книга 1. – С. 207–224.

Скорынин О.С. Применение программируемой магнитотерапии в комплексном лечении ран мягких тканей (экспериментальное исследование): Автореф. дис. кандидата медицинских наук. – Воронеж, 2009.

Смулевич А.Б. Депрессии при соматических и психических заболеваниях. – М., 2003. – 432 с.

Сонова М.М. Клинико-морфологическое, молекулярно-биологические и лечебные факторы генитального эндометриоза. Автореф. дис. доктора медицинских наук. – М., 2009. – 52 с.

Сонова М.М., Марченко Л.А., Ильина Л.И. Эндометриоз и рак яичников // Проблемы репродукции. – 2011. – №3. – С. 23–24.

Стрижаков А.Н., Давыдов А.И. Эндометриоз. Клинические и теоретические аспекты. – М.: Медицина, 1996. – 330 с.

Стругацкий В.М., Маланова Т.Б., Арсланян К.Н. и др. Физиотерапия в практике акушера-гинеколога. (клинические аспекты и рецептура). 2-е издание. – М.: МЕДПРЕСС-информ, 2008. – 264 с.

Ткаченко Э.Р. Комбинированное лечение распространенных форм наружного генитального эндометриоза и его влияние на иммунную систему: Автореф. дис. доктора медицинских наук. – М., 1995. – 23 с.

Улащик В.С., Лукомский И.В. Общая физиотерапия. 2-е изд., стереотип. – Минск: Книжный Дом. – 2005. – 512 с.

Физиотерапия и курортология. / Под ред. В.М.Боголюбова. – М.: БИНОМ, 2008. – книга 1. – 407 с.

Фридман Д.Б., Беженарь В.Ф., Повзун С.А. и др. Анализ эффективности способов получения биоптатов для гистологической верификации аденомиоза // Журнал акушерства и женских болезней. – 2005. – Т. LIV. – №4. – С. 22–25.

Цегла Т., Готтшальк А. Лечение боли: справочник. М.: МЕДпресс-информ, 2011. – 384 с.

Яроцкая Е.Л. Клиническая эффективность антигормонов в комбинированном лечении распространенных форм наружного генитального эндометриоза: Автореф. дис. кандидата медицинских наук. – М., 1995. – 172 с.

Яроцкая Е.Л. Современные подходы к лечению больных с тазовыми болями в клинике оперативной гинекологии. Автореф. дис. доктора медицинских наук. – 2004. – 352 с.

Ясногородский В.Г. Лекарственный электрофорез // В. кн.: Медицинская реабилитация / Под ред. В.М.Боголюбова. – М.: БИНОМ, 2010. – книга 1. – С. 126–129.

Abbott J., Hawe J., Hunter D. et al. Laparoscopic excision of endometriosis: a randomized, placebo-controlled trial // Fertil Steril. – 2004. – Vol. 82. – P. 878–884.

Abbott J.A., Hawe J., Clayton R.D. et al. The effects and effectiveness of laparoscopic excision of endometriosis: a prospective study with 2–5 year follow-up // Hum Reprod. – 2003. – Vol. 18. – P. 1922–1927.

Abou-Setta A.M., Al-Inany H.G., Farquhar C.M. Levonorgestrel-releasing intrauterine device (LNG-IUD) for symptomatic endometriosis following surgery // Cochrane Database Syst Rev. – 2006. – (4). – CD005072.

ACOG Education Pamphlet AP013: Endometriosis // The American College of Obstetricians and Gynecologists; September. – Washington, DC, 2008. ISSN 1074–8601.

ACOG Practice Bulletin № 51: Chronic pelvic pain // Obstet Gynecol. – 2004. – Vol. 103. – P. 589–605.

ACOG Practice Bulletin № 114. Management of endometriosis. // Obstet Gynecol. – 2010. – Vol. 116. – P. 223–236.

Ailawadi R.K., Jobanputra S., Kataria M. et al. Treatment of endometriosis and chronic pelvic pain with letrozole and norethindrone acetate: a pilot study // Fertil Steril. – 2004. – Vol. 81. – №2. – P. 290–296.

Al Kadri H., Hassan S., Al-Fozan H.M. et al. Hormone therapy for endometriosis and surgical menopause // Cochrane Database Syst Rev. – 2009. – (1) – CD005997.

Allen C., Hopewell S., Prentice A. et al. Non-steroidal anti-inflammatory drugs for pain in women with endometriosis // *Cochrane Database Syst Rev.* – 2005. – (4) – CD004753.

American Psychiatric Association. Practice Guideline for the Treatment of Psychiatric Disorders, Compendium. – Arlington, Va: American Psychiatric Publishing, Inc. – 2006.

Amsterdam L.L., Gentry W., Jobanputra S. et al. Anastrozole and oral contraceptives: a novel treatment for endometriosis // *Fertil Steril.* – 2005. – Vol. 84. – P. 300–304.

ASRM (American Society of Reproductive Medicine). Practice Committee. Treatment of pelvic pain associated with endometriosis // *Fertil Steril.* – 2008. – Vol. 90. – P. 260–269.

ASRM (American Society for Reproductive Medicine). The Practice Committee. Endometriosis and infertility: a committee opinion // *Fertil Steril.* – 2012. – Vol. 98. – P. 591–598.

Attar E., Bulun S.E. Aromatase inhibitors: the next generation of therapeutics for endometriosis? // *Fertil Steril.* – 2006. – Vol. 85. – P. 1307–1318.

Ballweg M.L. Big picture of endometriosis helps provide guidance on approach to teens: comparative historical data show endo starting younger, is more severe // *J Pediatr Adolesc Gynecol.* – 2003. – Vol. 16 (Suppl. 3). – P. 21–26.

Banno K., Kisu I., Yanokura M., et al. Progestin therapy for endometrial cancer: The potential of fourth-generation progestin (Review) // *Int J Oncol.* 2012 – Vol. 40. – № 6. – P. 1755–62.

Basson R., Brotto L.A., Laan E. et al. Assessment and Management of Women's Sexual Dysfunctions: Problematic Desire and Arousal // *J Sex Med.* – 2005. – Vol. 2. – P. 291–300.

Bedaiwy M.A. Long-term management of endometriosis: Medical therapy and treatment of infertility // *SRM.* – 2011. – Vol. 8. – № 3. – P. 10–14.

Behamondes L., Petta C.A., Fernandes A. et al. Use of levonogesterol-releasing intrauterine system in women with endometriosis, chronic pelvic pain and dysmenorrhea // *Contraception.* – 2007. – Vol. 75, Suppl. 6. – P. 134–139.

Bellelis P., Podgaec S., Abrão M.S. Environmental factors and endometriosis // *Rev Assoc Med Bras.* – 2011. – Vol. 57. – P. 448–452.

Benaglia L., Somigliana E., Vighi V. et al. Rate of severe ovarian damage following surgery for endometriomas // *Hum Reprod.* – 2010. – Vol. 25. – P. 678–682.

Bender T., Karagulle Z., Balint G.P. et al. Hydrotherapy, balneotherapy, and spa treatment in pain management // *Rheumatol Int.* – 2005, Apr. – Vol. 25. – № 3. – P. 220–224.

- Berlanda N., Vercellini P., Fedele L. The outcomes of repeat surgery for recurrent symptomatic endometriosis // *Curr Opin Obstet Gynecol.* – 2010. – Vol. 22. – № 4. – P. 320–325.
- Bese T. et al. Extensive pelvic endometriosis with malignant change in tamoxifen-treated postmenopausal women // *Int J Gynecol Cancer.* – 2003. – Vol. 13. – P. 376–380.
- Beutel M.E., Weidner K., Brähler E. Chronic pelvic pain of Women and its Co-Morbidity // *Geburtsh Frauenheilk.* – 2005. – Vol. 65. – P. 61–67.
- Birkhäuser M, Braendle W, Keller PJ. et al. Recommendations for hormonal contraception. 36th Professional Meeting of the «Zurich Discussion Group», April 2006 // *Gynakol Geburtshilfliche Rundsch.* – 2007. – Vol. 47. – № 2. – P. 94–98.
- Bondza P.K., Maheux R., Akoum A. Insights into endometriosis-associated endometrial dysfunctions: a review. Review // *Front Biosci.* – 2009. – Vol. 1. – P. 415–428.
- Braun D.P., Ding J., Shaheen F., et al. Quantitative expression of apoptosis-regulating genes in endometrium from women with and without endometriosis // *Fertil Steril* – 2007. – Vol. 87. – № 2. – 2007. – P.263–268.
- Brinton L.A., Gridley G., Persson J. et al. A. Cancer risk after a hospital discharge diagnosis of endometriosis // *Am J Obstet Gynecol.* – 1997. – Vol. 176. – P. 572–579.
- Brown C.B., Luciano A.A., Martin D. et al. Adept adhesion reduction study group. Adept (icodextrin 4% solution) reduces adhesions after laparoscopic surgery for adhesiolysis: a double blind randomized controlled study // *Fertil Steril.* – 2007. – Vol. 88. – P. 1413–1426.
- Bulun S.E. Mechanisms of Disease-Endometriosis // *N Engl J Med.* – 2009. – Vol. 360. – P. 268–279.
- Busacca M., Chiaffarino F., Candiani M. et al. Determinants of long-term clinically detected recurrence rates of deep, ovarian, and pelvic endometriosis // *Am J Obstet Gynecol.* – 2006. – Vol. 195. – P. 426.
- Buys S.S., Partridge E., Black A. et al. PLCO Project Team Effect of screening on ovarian cancer mortality: the Prostate, Lung, Colorectal and Ovarian (PLCO) Cancer Screening Randomized Controlled Trial // *JAMA.* – 2011. – Vol. 305. – P. 2295–2303.
- Cakmak H., Guzeloglu-Kayisli O., Kayisli U.A. et al. Immune-endocrine interactions in endometriosis. Review // *Front Biosci.* – 2009. – Vol. 1. – P. 429–443.
- Carvalho L., Podgaec S., Bellodi-Privato M. et al. Role of eutopic endometrium in pelvic endometriosis. Review // *J Minim Invasive Gynecol.* – 2011. – Vol. 18. – P. 419–427.

- Champaneria R., Daniels J.P., Raza A. et al. Psychological therapies for chronic pelvic pain: systematic review of randomized controlled trials // *Acta Obstet Gynecol Scand.* – 2012. – Vol. 91. – № 3. – P.281-286
- Chapron C., Bourret A., Chopin N. et al. Surgery for bladder endometriosis: long-term results and concomitant management of associated posterior deep lesions // *Hum Reprod.* – 2010. – Vol. 25. – P. 884.
- Chapron C., Fauconnier A., Vieira M. et al. Anatomical distribution of deeply infiltrating endometriosis: surgical implications and proposition for a classification // *Hum. Reprod.* – 2003. – Vol. 18. – № 1. – P. 157–161.
- Chapron C., Souza C., Borghese B. et al. Oral contraceptives and endometriosis: the past use of oral contraceptives for treating severe primary dysmenorrhea is associated with endometriosis, especially deep infiltrating endometriosis // *Hum Reprod.* – 2011. – Vol. 26. – № 8. – P. – 2028–2035.
- Clayton R., Hawe J., Love J.C. et al. Recurrent pain after hysterectomy and bilateral salpingo-oophorectomy for endometriosis: evaluation of laparoscopic excision of residual endometriosis // *Br. J. Obstet. Gynecol.* – 1999. – Vol. 106. – № 7. – P.740–744.
- Cobellis L., Razzi S., De Simone S. et al. The treatment with a COX-2 specific inhibitor is effective in the management of pain related to endometriosis // *Eur J Obstet Gynecol Reprod Biol.* – 2004. – Vol. 116. – P. 100–102.
- Coric M., Barisic D., Pavicic D. et al. Electrocoagulation versus suture after laparoscopic stripping of ovarian endometriomas assessed by antral follicle count: preliminary results of randomized clinical trial // *Arch Gynecol Obstet.* – 2011. – Vol. 283. – № 2. – P. 373–378.
- Cosson M., Querleu D., Donnez J. et al. Dienogest is as effective as triptorelin in the treatment of endometriosis after laparoscopic surgery: Results of a prospective, multicenter, randomized study // *Fertil Steril.* – 2002. – Vol. 77. – № 4. – P. 684–692.
- Crosignani P.G., Luciano A., Ray A. et al. Subcutaneous depot medroxyprogesterone acetate versus leuprolide acetate in the treatment of endometriosis-associated pain // *Hum Reprod.* – 2006. – Vol. 21. – P. 248–256.
- Darai E., Bazot M., Rouzier R., Houry S., Dubernard G. Outcome of laparoscopic colorectal resection for endometriosis // *Curr Opin Obstet Gynecol.* – 2007. – Vol. 19. – P. 308–313.
- Davis A.R., Westhoff C., O'Connell K. et al. Oral contraceptives for dysmenorrhea in adolescent girls // *Obstet Gynecol.* – 2005. – Vol. 106. – P. 97–104.
- Davis G.D., Thillet E., Lindemann J. Clinical characteristics of adolescent endometriosis // *J Adolesc Health.* – 1993. – Vol. 14. – № 5. – P. 362–368.

Davis L., Kennedy S.S., Moore J. et al. Modern combined oral contraceptives for pain associated with endometriosis // *Cochrane Database Syst Rev.* – 2007. – (4). – CD001019

DiVasta A.D., Laufer M.R., Gordon C.M. Bone density in adolescents treated with a GnRH agonist and add-back therapy for endometriosis // *J Pediatr Adolesc Gynecol.* – 2007. – Vol. 20. – P. 293–297.

Donnez J., Squifflet J. Complications, pregnancy and recurrence in a prospective series of 500 patients operated on by the shaving technique for deep rectovaginal endometriotic nodules // *Hum Reprod.* – 2010. – Vol. 25. – № 8. – P. 1949–1958.

Doyle J.O., Missmer S.A., Laufer M.R. The effect of combined surgical-medical intervention on the progression of endometriosis in an adolescent and young adult population // *J Pediatr Adolesc Gynecol.* – 2009. – Vol. 22. – № 4. – P. 257–263.

Dubernard G., Rouzier R., David-Montefiore E. et al. Urinary complications after surgery for posterior deep infiltrating endometriosis are related to the extent of dissection and to uterosacral ligaments resection // *J Minim Invasive Gynecol.* – 2008. – Vol. 15. – P. 235.

Endometriosis: Sexual Dysfunction and Adaptation Strategies Among Couples (DYSEXTRIOSE) // <http://www.clinicaltrials.gov/ct2/show/NCT01402791>.

Eskenazi B., Warner M. Epidemiologic issues in the study of endometriosis // In: *Understanding endometriosis* / Lemay A., Maheux R., eds. – New York: Parthenon, 1999. – P. 35–40.

Falcone T., Lebovic D.I. Clinical management of endometriosis // *Obstet Gynecol.* – 2011. – Vol. 118, № 3. – P. 691–705.

Fall M., Baranowski A.P., Eneil S. et al. Guidelines on Chronic Pelvic Pain. // *European Association of Urology.* – 2008.

Fedele L., Bianchi S., Raffaelli R. et al. Comparison of transdermal estradiol and tibolone for the treatment of oophorectomized women with deep residual endometriosis // *Maturitas.* – 1999. – Vol. 32. – P. 189–193.

Fedele L., Bianchi S., Zanconato G. et al. Is rectovaginal endometriosis a progressive disease? // *Am J Obstet Gynecol.* – 2004. – Vol. 191. – P. 1539–1542.

Ferrero S., Camerini G., Ragni N. Norethisterone acetate in the treatment of colo-rectal endometriosis: a pilot study // *Human Reprod.* – 2010. – Vol. 25. – P. 94–100.

Ferrero S., Esposito F., Abbamonte L.H. et al. Quality of sex life in women with endometriosis and deep dyspareunia // *Fertil Steril.* – 2005. – Vol. 83. – P. 573–579.

- Fischer O.M., Kaufmann-Reiche U!, Moeller C. et al. Effects of Dienogest on Surgically Induced Endometriosis in Rats after Repeated Oral Administration // *Gynecol Obstet Invest.* – 2011. – Vol.72. – P.145–151.
- Giudice L.N. Endometriosis // *Engl J Med.* – 2010. – Vol. 362. – P. 2389– 2398.
- Gomes M.K., Rosa-e-Silva J.C., Garcia S.B. et al. Effects of the levonorgestrel-releasing intrauterine system on cell proliferation, Fas expression and steroid receptors in endometriosis lesions and normal endometrium // *Hum Reprod.* – 2009. – Vol. 24. – P. 2736–2745.
- Goumenou A.G., Matalliotakis I.M., Tzardi M. et al. Apoptosis and differential expression of apoptosis-related proteins in endometriotic glandular and stromal cells // *J Soc Gynecol Invest.* – 2004. – Vol. 11 p.318–322.
- Greco D. Management of adolescent chronic pelvic pain from endometriosis: a pain center perspective // *J Pediatr Adolesc Gynecol.* – 2003. – Vol. 16 (Suppl. 3). – P. 17–19.
- Guo S.W. Epigenetics of endometriosis. Review // *Mol Hum Reprod.* – 2009. – Vol. 15. – P. 587–607.
- Guo S.W. Recurrence of endometriosis and its control // *Hum Reprod Update.* – 2009. – Vol.15. – № 48. – P. – 441–461
- Hadfield R., Mardon H., Barlow D. et al. Delay in the diagnosis of endometriosis: a survey of women from the USA and the UK. // *Hum Reprod.* – 1996. – Vol. 11. – P. 878–880.
- Haider Z., D'Souza R. Non-contraceptive benefits and risk of contraception // *Best Pract Res Clin Obstet Gynecol.* – 2009. – Vol. 23. – P. 249–262.
- Hansen K.A., Eyster K.M. Genetics and genomics of endometriosis // *Clin Obstet Gynecol.* – 2010. – Vol. 54. – P. 403–412.
- Harada M, Osuga Y, Izumi G. et al. Dienogest, a new conservative strategy for extragenital endometriosis: a pilot study // *Gynecol Endocrinol.* – 2011. – Vol. 27. – №9. – P. 717-720.
- Harada T., Momoeda M., Taketani Y. et al. Dienogest is as effective as intranasal buserelin acetate for the relief of pain symptoms associated with endometriosis – a randomized, double-blind, multicenter, controlled trial // *Fertil Steril.* – 2009. – Vol. 91, № 3. – P. 675–681.
- Harada T., Momoeda M., Taketani Y. et al. Low-dose oral contraceptive pill for dysmenorrhea associated with endometriosis: a placebo-controlled, double-blind, randomized trial // *Fertil Steril.* – 2008. – Vol. 90. – P. 1583–1588.
- Harel Z. A contemporary approach to dysmenorrhea in adolescents // *Pediatr Drugs.* – 2002. – Vol. 4. – P. 797–805.
- Hayashi A., Tanabe A., Kawabe S. et al. Dienogest increases the progesterone receptor isoform B/A ratio in patients with ovarian endometriosis // *J Ovar Resh.* – 2012. – Vol. 5. – P. 31-39.

Healey M., Ang W.C., Cheng C. et al. Surgical treatment of endometriosis: a prospective randomized double-blinded trial comparing excision and ablation // *Fertil Steril.* – 2010. – Vol. 94. – P. 2536–2540.

Herbert D.L., Lucke J.C., Dobson A.J. Depression: an emotional obstacle to seeking medical advice for infertility // *Fertil Steril.* – 2010. – Vol. 94. – №5. – P. 1817–21.

Hughes E., Brown J., Collins J.J. et al. Ovulation suppression for endometriosis // *Cochrane Database Syst Rev.* – 2007. – (3). – CD000155.

Jacobson T.Z., Barlow D.H., Garry R. et al. Laparoscopic surgery for pelvic pain associated with endometriosis // *Cochrane Database Syst Rev.* – 2001. – (4). – CD001300.

Jain S., Dalton M.E. Chocolate cysts from ovarian Follicles // *Fertil Steril.* – 1999. – Vol. 72. – P. 852–856

Jenkins T.R., Liu C.Y., White J. Does response to hormonal therapy predict presence or absence of endometriosis? // *J Minim Invasive Gynecol.* – 2008. – Vol. 15. – P. 82–86.

Jiang Q.Y., Wu R.J. Growth mechanisms of endometriotic cells in implanted places: a review // *Gynecol Endocrinol.* – 2012. – Vol. 28. – №7. – P. 562–7

Jones K.D., Haines P., Sutton C.J. Long-term follow-up of a controlled trial of laser laparoscopy for pelvic pain // *JLS.* – 2001. – Vol. 5. – P. 111–115.

Kappou D.M., Matalliotakis M., Matalliotakis I. Medical treatments for endometriosis // *Minerva Gynecol.* – 2010. – Vol. 62. – P. 415–432.

Katayama H., Katayama T., Uematsu K., et al. Effect of dienogest administration on angiogenesis and hemodynamics in a rat endometrial autograft model // *Hum Reprod.* – 2010. – Vol. 25. – № 11. – P. 2851–2858.

Katz J., Jackson M., Kavanagh B.P. et al. Acute pain after thoracic surgery predicts long-term post-thoracotomy pain // *Clin J Pain.* – 1996. – Vol. 12. – P. 50–55.

Katz J., Seltzer Z. Transition from acute to chronic postsurgical pain: Risk factors and protective factors // *Expert Rev Neurother.* – 2009. – Vol. 9. – P. 723–744.

Kauppila A., Ronnberg L. Naproxen sodium in dysmenorrhea secondary to endometriosis // *Obstet Gynecol.* – 1985. – Vol. 65. – P. 379–383.

Kennedy S., Bergqvist A., Chapron C. et al. ESHRE guideline for the diagnosis and treatment of endometriosis // *Hum Reprod.* – 2005. – Vol. 20. – P. 2698–2704.

Kives S., Brown J., Prentice A. et al. Progestagens and anti-progestagens for pain associated with endometriosis (Review). *Cochrane Database Syst Rev.* – 2000. – (2). – CD002122.

- Kobayashi H., Sumimoto K., Kitanaka T. et al. Ovarian endometrioma-risks factors of ovarian cancer development // *Eur J Obstet Gynecol Reprod Biol.* – 2008. – Vol. 138. – P. 187–193.
- Koga K., Takemura Y., Osuga Y. et al. Recurrence of ovarian endometrioma after laparoscopic excision // *Hum Reprod.* – 2006. – Vol. 21. – P. 2171–2174.
- Koninckx P.R. Chronic pelvic pain in gynaecology // *OBGYN.net.* – 2011 (june 23). – P. 1–2.
- Koninckx P.R., Timmermans B., Meuleman C. et al. Complications of CO₂-laser endoscopic excision of deep endometriosis // *Hum Reprod.* – 1996. – Vol. 11. – P. 2263.
- Koninckx P.R., Ussia A., Adamyan L. et al. An endometriosis classification, designed to be validated // *Gynecol. Surg.* – 2011. – N8. – P. 1–6.
- Koninckx P.R., Ussia A., Adamyan L. et al. Deep endometriosis: definition, diagnosis, and treatment // *Fertil. Steril.* – 2012. – Vol. 98. – N3/ - P. 564–571.
- Laschke M.W, Giebels C., Menger M.D. Vasculogenesis: a new piece of the endometriosis puzzle // *Hum Reprod Update.* – 2011. – Vol. 17. – № 5. – P. 628–636.
- Latthe P., Latthe M., Say L. et al. WHO systematic review of prevalence of chronic pelvic pain: a neglected reproductive health morbidity // *BMC Public Health.* – 2006. – Vol. 6. – P. 177–184.
- Laufer M.R. Current approaches to optimizing the treatment of endometriosis in adolescents // *Gynecol Obstet Invest.* – 2008. – Vol. 66 (Suppl 1). – P. 19–27.
- Laufer M.R., Sanfilippo J., Rose G. Adolescent endometriosis: diagnosis and treatment approaches // *J Pediatr Adolesc Gynecol.* – 2003. – Vol. 16 (Suppl. 3). – P. 3–11.
- Lewis M., Baker V., Camran Nezhat C. The impact on ovarian reserve after laparoscopic ovarian cystectomy versus three-stage management in patients with endometriomas: a prospective randomized study // *Fertil Steril.* – 2010. – Vol. 94. – № 6. – P. 81–82.
- Leyland N., Casper R., Laberge Ph. et al. Endometriosis: Diagnosis and Management // *Clinical Practice Guideline // JOGC.* – 2010. – Vol. 32. – № 7. – P. 1–27.
- Lousse J.C., Langendonck A.V., Defrere S. et al. Peritoneal endometriosis is an inflammatory disease // *Front Biosci.* – 2012. – Vol. 4. – №1. – P. 23–40.
- Mais V, Ajossa S., Marongiu D. et al. Reduction of adhesions reformation after laparoscopic endometriosis surgery: a randomized trial with an oxidized regenerated cellulose absorbable barrier // *Obstet Gynecol.* – 1995. – Vol. 86. – P. 512–515.
- Marsh E.E., Laufer M.R. Endometriosis in premenarcheal girls who do not have an associated obstructed anomaly // *Fertil Steril.* – 2005. – Vol. 83. – P. 758–760.

- Matorras R., Elorriaga M.A., Pijoan J.I. et al. Recurrence of endometriosis in women with bilateral adnexectomy (with or without total hysterectomy) who received hormone replacement therapy // *Fertil Steril.* – 2002. – Vol. 77. – P. 303–308.
- McLaren J. Vascular endothelial growth factor and endometriotic angiogenesis // *Hum Reprod Update.* – 2000. – Vol. 6. – P. 45–55.
- Melin A., Sparén P., A. Bergqvist. The Risk of Cancer and the Role of Parity Among Women With Endometriosis // *Hum Reprod.* – 2007. – Vol. 22. – № 11. – P. 3021–3026.
- Mereu L., Ruffo G., Landi S. et al. Laparoscopic treatment of deep endometriosis with segmental colorectal resection: short term morbidity // *J Minim Invasive Gynecol.* – 2007. – Vol. 14. – P. 463–469.
- Metwally M., Watson A., Lilford R. et al. Fluid and pharmacological agents for adhesion prevention after gynaecological surgery // *Cochrane Database Syst Rev.* – 2006. – (2). – CD001298.
- Minelli L., Fanfani F., Fagotti A. et al. Laparoscopic colorectal resection for bowel endometriosis: feasibility, complications, and clinical outcome // *Arch Surg.* – 2009. – Vol. 144. – P. 234.
- Mitwally M.F., Gotlieb L., Casper R.F. Prevention of bone loss and hypoestrogenic symptoms by estrogen and interrupted progestogen add-back in long-term GnRH-agonist down-regulated patients with endometriosis and premenstrual syndrome // *Menopause.* – 2002. – Vol. 9. – P. 236–241.
- Moen MH, Rees M, Brincat M, Erel T, et al. EMAS position statement: Managing the menopause in women with a past history of endometriosis // *Maturitas.* – 2010. – Vol. 67. – № 1. – P. 94.
- Momoeda M., Harada T., Terakawa N. et al. Long-term use of dienogest for the treatment of endometriosis // *J Obstet Gynaecol Res.* – 2009. – Vol. 35. – № 6. – P. 1069–1076.
- Moore J., Kennedy S.H., Prentice A. Modern combined oral contraceptives for pain associated with endometriosis // *Cochrane Database Syst Rev.* – 2000. – (2). – CD001019.
- Nasu K., Kawano Y., Tsukamoto Y. et al. Aberrant DNA methylation status of endometriosis: epigenetics as the pathogenesis, biomarker and therapeutic target // *J Obstet Gynecol Res.* – 2011. – Vol. 37. – P. 683–695.
- Nawathe A., Patwardhan S., Yates D. et al. Systematic review of the effects of aromatase inhibitors on pain associated with endometriosis // *BJOG.* – 2008. – Vol. 115. – P. 818–822.
- NCCN Clinical Practice Guidelines in Oncology (NCCN Guidelines™). Ovarian Cancer Including Fallopian Tube Cancer & Primary Peritoneal Cancer. Version 2. – 2011.

- Ness R.B. Endometriosis and ovarian cancer: thoughts on shared pathophysiology // *Am J Obstet Gynecol.* – 2003. – Vol. 189. – P. 280–294.
- Nnoaham K.E., Hummelshoj L., Webster P. et al. Impact of endometriosis on quality of life and work productivity: a multicenter study across ten countries // *Fertil Steril.* – 2011. – Vol. 96. – № 2. – P. 366–373.
- Obata K., Hoshiai H. Common genetic changes between endometriosis and ovarian cancer // *Gynecol Obstet Invest.* – 2000. – Vol. 50 (Suppl 1). – P. 39–43.
- Olive D., Henderson D. Endometriosis and Mullerian anomalies // *Obstet Gynecol.* – 1987. – Vol. 69. – P. 412–415.
- Osada H., Silber S., Kakinuma T. et al. Surgical procedure to conserve the uterus for future pregnancy in patients suffering from massive adenomyosis // *Reprod Biomed Online.* – 2011 – Vol. 22. – № 1. – P. 94–99.
- Osuga Y., Koga K., Hirota Y. et al. Lymphocytes in endometriosis // *Am J Reprod Immunol.* – 2011. – Vol. 65. – P. 1–10.
- Painter J. N., Zondervan K. T., et al. Genome-wide association study identifies a locus at 7p15.2 associated with endometriosis // *Nature Genetics.* – 2011. – Vol. 43. – P. 51–54.
- Pearce C.L., Templeman C., Rossing M.A. et al. Association between endometriosis and risk of histological subtypes of ovarian cancer: a pooled analysis of case-control studies // *Lancet Oncol.* – 2012. – Vol. 13. – № 4. – P. 385–394.
- Petraglia F., Hornung D., Seitz C. et al. Reduced pelvic pain in women with endometriosis: efficacy of long-term dienogest treatment // *Arch Gynecol Obstet.* – 2011. – Vol. 285. – № 1. – P. 167–173.
- Petta C.A., Ferriani R.A., Abrao M.S. et al. Randomized clinical trial of a levonorgestrel-releasing intrauterine system and a depot GnRH analogue for the treatment of chronic pelvic pain in women with endometriosis // *Hum Reprod.* – 2005. – Vol. 20. – P. 1993–1998.
- Prentice A., Deary A.J., Bland E. Progestagens and antiprogestagens for pain associated with endometriosis // *Cochrane Database Syst Rev.* – 2000. – (2). – CD002122.
- Proctor M., Latthe P., Farquhar C. et al. Surgical interruption of pelvic nerve pathways for primary and secondary dysmenorrhoea // *Cochrane Database Syst Rev.* – 2005. – (4). – CD001896.
- Proctor M.L., Smith C.A., Farquhar C.M. et al. Transcutaneous electrical nerve stimulation and acupuncture for primary dysmenorrhoea // *Cochrane Database Syst Rev.* – 2002. – (1). – CD002123.
- Punnonen R., Klemi P.J., Nikkanen V. et al. Postmenopausal endometriosis // *Eur J Obstet Gynecol Reprod Biol.* – 1980. – Vol. 11. – № 3. – P. 195–200.

- Reese K.A., Reddy S., Rock J.A. Endometriosis in an adolescent population: the Emory experience // *J Pediatr Adolesc Gynecol.* – 1996. – Vol. 9. – P. 125–128.
- Rogers P.A.W., D'Hooghe T.M., Fazleabas A. et al. Priorities for Endometriosis Research: Recommendations from an International Consensus. Workshop // *Reprod Sci.* – 2009. – Vol. 16. – P. 335–346.
- Roman H., Loisel C., Resch B. et al. Delayed functional outcomes associated with surgical management of deep rectovaginal endometriosis with rectal involvement: giving patients an informed choice // *Hum Reprod.* – 2010. – Vol. 25. – P. 890.
- Rosa-e-Silva J.C., Carvalho B.R., de F. Barbosa H. et al. Endometriosis in postmenopausal women without previous hormonal therapy: report of three cases // *Climacteric.* – 2008. – Vol. 11. – № 6. – P. 525–528.
- Rossmann W.G. Minimal endometriosis: a therapeutic dilemma // *Gynecol Endocrinol.* – 2009. – Vol. 25. – № 11. – P. 762–764.
- Royal College of Obstetricians and Gynaecologists. The investigation and management of endometriosis Guideline No. 24 October. – 2006 (Minor revisions October 2008).
- Saarto T., Wiffen P.J. Antidepressants for neuropathic pain // *Cochrane Database Syst Rev.* – 2007. – (4) – CD005454.
- Sacco K., Portelli M., Pollacco J. et al. The role of prostaglandin E2 in endometriosis // *Gynecol Endocrinol.* – 2011. – Vol. 27. – P. 1–5.
- Sagsveen M., Farmer J.E., Prentice A. et al. Gonadotrophin-releasing hormone analogues for endometriosis: bone mineral density // *Cochrane Database Syst Rev.* – 2003. – (4). – CD001297.
- Sampson J.A. Metastatic or embolic endometriosis due to menstrual dissemination of endometrial tissue into the venous circulation // *Am J Pathol.* – 1927. – Vol. 3. – P. 93–109.
- Sanfilippo J., Wakim N., Schikler K. et al. Endometriosis in association with uterine anomaly // *Am J Obstet Gynecol.* – 1986. – Vol. 154. – P. 39–43.
- Sanfilippo J.S. Endometriosis: Pathophysiology // *International Congresses of Gyn. Endoscopy. AAGL, 23rd, Annual Meeting, 18–23.* – New York, 1994. – P. 115–130.
- Schindler A.E. Non-contraceptive benefits of hormonal contraception // *Minerva Ginecol.* – 2010. – Vol. 62. – P. 319–329.
- Schindler A.E. Pathophysiology, diagnosis and treatment of endometriosis // *Minerva Gynecol.* – 2004. – Vol. 56. – P. 419–435.
- Schlaff W.D., Carson S.A., Luciano A. et al. Subcutaneous injection of depot medroxyprogesterone acetate compared with leuprolide acetate in the treatment of endometriosis-associated pain // *Fertil Steril.* – 2006. – Vol. 85. – P. 314–325.

- Schwenk T.L., Terrell L.B., Van Harrison R. et al. UMHS Depression Guideline, October, 2005.
- Schweppe K.-W. Long-term use of progestogens – effects on endometriosis, adenomyosis and myomas // *Gynecological Endocrinology*. – 2007. – Vol. 23 (Suppl). – P. 17–21.
- Schweppe K.-W. The Current Place of Progestins in the Treatment of Endometriosis // *Expert Rev of Obstet Gynecol*. – 2012. – Vol. 7. – № 2. – P. 141–148.
- Seitz C., Gerlinger C., Faustmann T. et al. Safety of dienogest in the long-term treatment of endometriosis: one-year, open-label, follow-up study // *Fertil Steril*. – 2009. – Vol. 92. – P. 107–112.
- Selak V, Farquhar C., Prentice A. et al. Danazol for pelvic pain associated with endometriosis // *Cochrane Database Syst Rev*. – 2001. – (4). – CD000068.
- Sepulcri R. de P., do Amaral V.F. Depressive symptoms, anxiety, and quality of life in women with pelvic endometriosis // *Eur J Obstet Gynecol Reprod Biol*. – 2009. – Vol. 142. – № 1. – P. 53–6.
- Seracchioli R., Mabrouk M., Frasca C. Long-term cyclic and continuous oral contraceptive therapy and endometrioma recurrence: a randomized, controlled trial // *Fert Steril*. – 2010. – Vol. 93. – P. 52–56.
- Seracchioli R., Mabrouk M., Manuzzi L. et al. Post-operative use of oral contraceptive pills for prevention of anatomical relapse or symptom recurrence after conservative surgery for endometriosis // *Hum Reprod*. – 2009. – Vol. 24. – № 11. – P. 2729–2735.
- Shakiba K., Bena J.F., McGill K.M. et al. Surgical treatment of endometriosis: a 7-year follow-up on the requirement for further surgery // *Obstet Gynecol*. – 2008. – Vol. 111. – P. 1285–1292.
- Shimizu Y., Mita S., Takeuchi T. et al. Dienogest, a synthetic progestin, inhibits prostaglandin E2 production and aromatase expression by human endometrial epithelial cells in a spheroid culture system // *Steroids*. – 2011. – Vol. 76. – P. 60–67.
- Signorile P.G., Baldi F., Bussani R. et al. Embryologic origin of endometriosis: analysis of 101 human female fetuses // *J Cell Physiol*. – 2012. – Vol. 227. – № 4. – P. 1653–1656.
- Simoens S., Dunselman G., Dirksen C. et al. The burden of endometriosis: costs and quality of life of women with endometriosis and treated in referral centres // *Hum Reprod*. – 2012. – Vol. 27. – № 5. – P. 1292–1299.
- Sinaii N., Plumb K., Cotton L. et al. Differences in characteristics of 1000 women with endometriosis based on extent of disease // *Fertil. Steril*. – 2008. – Vol. 89. P. 538–545.

Sitruk-Ware R. New progestagens for contraceptive use // *Hum Reprod Update*. 2006. – Vol.12. – № 2. P. –169–178. *

Sitruk-Ware R. Pharmacological profile of progestins // *Maturitas*. – 2004. – Vol. 47. – P. 277–283.

Soliman N.F., Hillard T.C. Hormone replacement therapy in women with past history of endometriosis // *Climacteric*. – 2006. – Vol. 9. – P. 325–335.

Stavroulis A., Saridogan E., Creighton S.M. et al. Laparoscopic treatment of endometriosis in teenagers // *Eur J Obstet Gynecol Reprod Biol*. – 2006. – Vol. 125. – № 2. – P. 248–250.

Stones W., Cheong Y.C, Howard F.M. Interventions for treating chronic pelvic pain in women // *Cochrane Database System Rev*. – 2005. – (2). – CD00387.

Stowitzki T., Faustmann T., Gerlinger C. et al. Dienogest in the treatment of endometriosis-associated pelvic pain: a 12-week, randomized, double-blind, placebo-controlled study // *Eur J Obstet Gynecol Reprod Biol*. – 2010. – Vol. 151. – P. 193–198.

Stowitzki T., Marr J., Gerlinger C. et al. Dienogest is as effective as leuprolide acetate in treating the painful symptoms of endometriosis: a 24-week, randomized, multicentre, open-label trial // *Hum Reprod*. – 2010. – Vol. 25. – P. 633–641.

Surrey E.S. The role of progestins in treating the pain of Endometriosis // *J Min Inv Gynecol*. – 2006. – Vol. 13. – P. 528–534.

Surrey E.S., Hornstein M.D. Prolonged GnRH agonist and add-back therapy for symptomatic endometriosis: long-term follow-up // *Obstet Gynecol*. – 2002. – Vol. 99 (5 Pt 1). – P. 709–719.

Sutton C.J., Ewan S.P., Whitelaw N. et al. Prospective, randomized, double-blind, controlled trial of laser laparoscopy in the treatment of pelvic pain associated with minimal, mild, and moderate endometriosis // *Fertil Steril*. – 1994. – Vol. 62. – P. 696–700.

Takayama K., Zeitoun K., Gunby R. T. et al. Treatment of severe postmenopausal endometriosis with an aromatase inhibitor // *Fertil Steril*. – 1998. – Vol. 69. – P. 709–713.

Taylor A.A. et al. Postmenopausal endometriosis and malignant transformation of endometriosis: a case series // *Gynecological Surgery*. – 2005. – Vol. 2. – P. 135–137

Templeman C. Adolescent endometriosis // *Obstet Gynecol Clin North Am*. – 2009. – Vol. 36. – P. 177–186.

ter Kuile M. M., Philomeen T.M., Weijnenborg P. T. Sexual Functioning in Women with Chronic Pelvic Pain: The Role of Anxiety and Depression // *J Sex Med*. – 2010. – Vol. 7, № 5. – P. 1901–1910.

Tone A.A., Huntsman D.G., Miller D.M. Screening of symptomatic women for ovarian cancer // *Lancet Oncol.* – 2012. – Vol. 13. – № 4. – P. 137–142.

Trelle S., Reichenbach S., Wandel S. et al. Cardiovascular safety of non-steroidal anti-inflammatory drugs: network meta-analysis // *BMJ.* – 2011. – Vol. 342. – P. 7086–7089.

Tsolakidis D., Pados G., Vavilis D. et al. The impact on ovarian reserve after laparoscopic ovarian cystectomy versus three-stage management in patients with endometriomas: a prospective randomized study // *Fertil Steril.* – 2010. – Vol. 94. – № 1. – P. 71–77.

USPSTF breast cancer screening recommendations in 2009 // Radiological Society of North America (RSNA). 95th Scientific Assembly and Annual Meeting

Van Lankveld JDM, Granot M, Schultz WCM, et al. Women's sexual pain disorders // *J Sex Med.* – 2010. – Vol. 7. – P. 615–631.

Vercellini P., Crosignani P.G., Abbiati A. et al. The effect of surgery for symptomatic endometriosis: the other side of the story // *Hum Reprod.* – 2009. – Vol. 15. – P. 177–188.

Vercellini P., Crosignani P.G., Somigliana E. et al. "Waiting for Godot": a commonsense approach to the medical treatment of endometriosis // *Hum Reprod.* – 2011. – Vol. 26. – № 1. – P. 3–13.

Vercellini P., Crosignani P.G., Somigliana E. et al. Medical treatment for rectovaginal endometriosis: what is the evidence? // *Hum Reprod.* – 2009. – Vol. 24. – № 10. – P. 2504.

Vercellini P., Eskenazi B., Consonni D. et al. Oral contraceptives and risk of endometriosis: a systematic review and meta-analysis // *Hum Reprod Update.* – 2011. – Vol. 17. – № 2. – P. 159–170.

Vercellini P, Frattaruolo MP, Somigliana E, et al. Surgical versus low-dose progestin treatment for endometriosis-associated severe deep dyspareunia II: Effect on sexual functioning, psychological status and health-related quality of life. // *Hum Reprod.* – 2013 Feb 26. [Epub ahead of print]

Vercellini P., Frontino G., De Giorgi O. et al. Comparison of a levonorgestrel-releasing intrauterine device versus expectant management after conservative surgery for symptomatic endometriosis: a pilot study // *Fertil Steril.* – 2003. – Vol. 80. – P. 305–309.

Vercellini P., Giussy B., Abbiati A. et al. Repetitive surgery for recurrent symptomatic endometriosis: what to do // *Eur J Obstet Gynecol Reprod Biol.* – 2009. – Vol. 146. – № 1. – P. 15–21.

Vercellini P., Scarfone G., Bolis G. et al. Site of origin of epithelial ovarian cancer: the endometriosis connection // *BJOG.* – 2000. – Vol. 107. – P. 1155–1157.

- Vinatier D., Orazi G., Cosson M. et al. Theories of endometriosis. Review // *Euro J Obstet Gynecol Reprod Biol.* – 2001. – Vol. 96. – P. 21–34.
- Von Rokitansky C. Ueber uterusdrüsen-neubildung in uterus und ovarialsarcomen // *Z Ges Aerzte Wein.* – 1860. – Vol. 37. – P. 577–581.
- Wayne P.M., Kerr C.E., Schnyer R.N. et al. Japanese-style acupuncture for endometriosis-related pelvic pain in adolescents and young women: results of a randomized sham-controlled trial // *J Pediatr Adolesc Gynecol.* – 2008. – Vol. 21. – P. 247–255.
- Wiffen P., Collins S., McQuay H.J. et al. Anticonvulsant drugs for acute and chronic pain // *Cochrane Database System Rev.* – 2005. – (3). – CD001133.
- Wilson M.L., Murphy P.A. Herbal and dietary therapies for primary and secondary dysmenorrhoea (Cochrane Review) // *Cochrane Database Syst Rev.* – 2001. – (3). – CD002124.
- Winkel C.A., Scialli A.R. Medical and surgical therapies for pain associated with endometriosis // *J. Women's Health Gender-Based Med.* – 2001. – Vol. 10. – №2. – P. 137–162.
- Wright J., Lotfallah H., Jones K. et al. A randomized trial of excision versus ablation for mild endometriosis // *Fertil Steril.* – 2005. – Vol. 83. – P. 1830–1836.
- Xue Q., Lin Z., Cheng Y.H. et al. Promoter methylation regulates estrogen receptor 2 in human endometrium and endometriosis // *Biol Reprod.* – 2007. – Vol. 77. – P. 681–687.
- Yagy T, Tsuji Y, Haruta S. Activation of mammalian target of rapamycin in postmenopausal ovarian endometriosis // *Int J Gynecol Cancer.* 2006. – Vol. 16. – № 4. – P. 1545–1551.
- Yap C., Furness S., Farquhar C. Pre and post operative medical therapy for endometriosis surgery // *Cochrane Database Syst Rev.* – 2004. – (3). – CD003678.
- Yoshikawa H., Jimbo H., Okada S. Prevalence of endometriosis in ovarian cancer // *Gynecol Obstet Invest.* – 2000. – Vol. 50 (Suppl 1). – P. 11–17.
- Zhao L., Wu H., Zhou X. et al. Effects of progressive muscular relaxation training on anxiety, depression and quality of life of endometriosis patients under gonadotrophin-releasing hormone agonist therapy // *Eur J Obstet Gynecol Reprod Biol.* – 2012. – Vol. 162. – № 2. – P. 211–215.
- Zullo F., Palomba S., Zupi E. et al. Long-term effectiveness of presacral neurectomy for the treatment of severe dysmenorrhea due to endometriosis // *J Am Assoc Gynecol Laparosc.* – 2004. – Vol. 11. – P. 23–28.
- Zupi E., Marconi D., Sbracia M. et al. Add-back therapy in the treatment of endometriosis-associated pain // *Fertil Steril.* – 2004. – Vol. 82. – № 5. – P. 1303–130.

Список сокращений:

EFI	индекс фертильности при эндометриозе (Endometriosis fertility index)
аГнРГ	агонисты гонадотропин-рилизинг-гормона
антГнРГ	антагонисты гонадотропин-рилизинг-гормона
ВАШ	визуальная аналоговая шкала
ВМС	внутриматочная спираль
ВОЗ	всемирная организация здравоохранения
ВРТ	вспомогательные репродуктивные технологии
ДМПА	депо медроксипрогестерона ацетата
ЗГТ	заместительная гормональная терапия
ИА	ингибиторы ароматаз
КОК	комбинированные оральные контрацептивы
КТ	компьютерная томография
ЛГ	лютеинизирующий гормон
ЛНГ	левоноргестрел
МКБ	международная классификация болезней
МРТ	магнитно-резонансная томография
МПА	медроксипрогестерона ацетат
МПК	минеральная плотность кости
МПКТ	минеральная плотность костной ткани
МР-	магнитно-резонансный
МСКТ	магнитная спиральная компьютерная томография
НГЭ	наружный генитальный эндометриоз
НПВП	нестероидные противовоспалительные препараты
НЭТА	норэтистерона ацетат
ПЭ	перенос эмбриона
РЭА	раковый эмбриональный антиген
РКИ	рандомизированное контролируемое исследование
СКТ	спиральная компьютерная томография
УЗИ	ультразвуковое исследование
ФСГ	фолликулостимулирующий гормон
ХТБ	хроническая тазовая боль
ЦОГ	циклооксигеназа
ЭКО	экстракорпоральное оплодотворение
ЭРЯ	эпителиальный рак яичников

СПИСОК

рассылки письма руководителям органов управления здравоохранением
 субъектов Российской Федерации от _____
 № _____ в 83 субъекта

1	Департамент здравоохранения и социальной защиты населения Белгородской области, 308005, г. Белгород, Соборная площадь, 4
2	Департамент здравоохранения Брянской области, 241019, г. Брянск, пер. Осоавиахима, За
3	Департамент здравоохранения администрации Владимирской области, 600025, г. Владимир, Октябрьский пр-т, 14
4	Департамент здравоохранения и социального развития Воронежской области, 394000, г. Воронеж, ул. Ворошилова, 14
5	Департамент здравоохранения Ивановской области, 153000, г. Иваново, ул. Батурина, 8
6	Министерство здравоохранения Калужской области, 248016, г. Калуга, ул. Пролетарская, 111
7	Департамент здравоохранения Костромской области, 156029, г. Кострома, ул. Свердлова, 129
8	Комитет здравоохранения Курской области, 305000, г. Курск, Красная площадь, 6
9	Управление здравоохранения Липецкой области, 398050, г. Липецк, ул. Зегеля, 6
10	Департамент здравоохранения г. Москвы, 127006, г. Москва, Оружейный переулок, д. 43
11	Министерство здравоохранения Московской области, 143407, МО, г. Красногорск, бульвар Строителей, д. 1
12	Управление здравоохранения Департамента социальной политики Орловской области, 302028, г. Орел, ул. Ленина, 23
13	Министерство здравоохранения Рязанской области, 390006, г. Рязань, ул. Свободы, 32
14	Департамент здравоохранения Смоленской области, 214008, г. Смоленск, ул. Ленина, 1
15	Управление здравоохранения Тамбовской области, 392000, г. Тамбов, ул. Советская, 106/5
16	Министерство здравоохранения Тверской области, 170000, г. Тверь, ул. Советская, д. 23.
17	Департамент здравоохранения Тульской области, 300045, г. Тула, ул. Оборонная, 114-Г
18	Департамент здравоохранения и фармации Ярославской области, 150000, г. Ярославль, ул. Максимова, 17/27
19	Департамент здравоохранения Кировской области, 610019, г. Киров, ул. К. Либкнехта, 69

20	Министерство здравоохранения Нижегородской области, 603082, г. Нижний Новгород, Кремль, корп. 2
21	Министерство здравоохранения Оренбургской области, 460006 г. Оренбург, ул. Терешковой, д.33
22	Министерство здравоохранения и социального развития Пензенской области, 440018, г. Пенза, ул. Пушкина, 163
23	Министерство здравоохранения Пермского края, 614006 г. Пермь, ул. Ленина, 51
24	Министерство здравоохранения Республики Башкортостан, 450002, г. Уфа, ул. Тукаева, 23
25	Министерство здравоохранения Республики Марий Эл, 424004, г. Йошкар-Ола, ул. Советская, 56
26	Министерство здравоохранения Республики Мордовия, 430002, г. Саранск, ул. Советская, 35
27	Министерство здравоохранения Республики Татарстан, 420111, г. Казань, ул. Островского, 11
28	Министерство здравоохранения Самарской области, 443010, г. Самара, ул. Чапаевская, 181
29	Министерство здравоохранения Саратовской области, 410012, г. Саратов, ул. Железнодорожная, 72, корп.2.
30	Министерство здравоохранения Удмуртской республики, 426057, г.Ижевск, ул. Красная, 144
31	Министерство здравоохранения Ульяновской области, 432063, г. Ульяновск, ул. Кузнецова 18а
32	Министерство здравоохранения и социального развития Чувашской Республики, 428000, г.Чебоксары, Президентский бульвар, д. 17
33	Департамент здравоохранения Архангельской области, 163004, г. Архангельск, пр. Троицкий, 49
34	Департамент здравоохранения Вологодской области, 160000, г.Вологда, ул.Предтеченская, 19
35	Министерство здравоохранения Калининградской области, 236007, г.Калининград, ул. Дм. Донского, 1
36	Комитет по здравоохранению Ленинградской области, 191024, Санкт-Петербург, Невский пр., д. 113
37	Министерство здравоохранения Мурманской области, 183038, г. Мурманск, ул. Профсоюзов, д. 20
38	Управление здравоохранения Ненецкого автономного округа, 166000, Ненецкий автономный округ, г. Нарьян-Мар, ул. Смидовича д. 25
39	Комитет по охране здоровья населения Новгородской области, 173005, Великий Новгород, пл. Победы-Софийская 1
40	Государственный комитет Псковской области по здравоохранению и фармации, 180001, г. Псков, ул. Некрасова, д. 23
41	Министерство здравоохранения и социального развития Республики Карелия, 185350, Республика Карелия, г. Петрозаводск, проспект Ленина, д. 6

42	Министерство здравоохранения Республики Коми, 167000, г. Сыктывкар, ул. Ленина, д. 73
43	Комитет по здравоохранению г. Санкт-Петербурга, 191011, Санкт-Петербург, Центральный район, Садовая Малая ул., д. 1
44	Главное управление здравоохранения Курганской области, 640000, г. Курган, ул. Томина, 49
45	Министерство здравоохранения Правительства Свердловской области, 620014, г. Екатеринбург, ул. Вайнера, 34-6
46	Департамент здравоохранения Тюменской области, 625000, г. Тюмень, ул. Челюскинцев, д. 8
47	Департамент здравоохранения Ханты-Мансийского автономного округа, 628001, Ханты-Мансийский автономный округ, г. Ханты-Мансийск, ул. К.Маркса, 32
48	Министерство здравоохранения Челябинской области, 454000, г. Челябинск, ул. Кирова, 165
49	Департамент здравоохранения Ямало-Ненецкого автономного округа, 629007, ЯНАО, г. Салехард, ул. Республики 15
50	Министерство здравоохранения Амурской области, 675023, г. Благовещенск, ул. Ленина, 135
51	Управление здравоохранения Правительства Еврейской автономной области, 679016, г. Биробиджан, пр-т 60-летия СССР, 18
52	Министерство здравоохранения Камчатского края, 683000, г. Петропавловск - Камчатский, ул. Ленинская, 186
53	Департамент здравоохранения Администрации Магаданской области, 685000, г. Магадан, ул. Пролетарская, 14
54	Департамент здравоохранения Приморского края, 690007, Приморский край, г. Владивосток, ул. 1-я Морская, 2
55	Министерство здравоохранения Республики Саха (Якутия), 677011, г. Якутск, пр. Ленина, 30
56	Департамент здравоохранения Администрации Сахалинской области, 693000, г. Южно-Сахалинск, ул. Дзержинского, 15
57	Министерство здравоохранения Хабаровского края, 680000, г. Хабаровск, ул. Фрунзе, 72
58	Главное управление здравоохранения Чукотского автономного округа, 689000, г. Анадырь, ул. Отке, 3
59	Главное управление Алтайского края по здравоохранению и фармацевтической деятельности, 656031, г. Барнаул, ул. Папинцев, 126
60	Министерство здравоохранения Забайкальского края, 672007 г. Чита, Богомягкова ул., 23
61	Министерство здравоохранения Иркутской области, 664003, г. Иркутск, ул. К.Маркса, д. 29
62	Департамент охраны здоровья населения Кемеровской области, 650099 г. Кемерово, пр. Советский, 58
63	Министерство здравоохранения Красноярского края, 660017, г. Красноярск, ул. Красной армии, 3

64	Департамент здравоохранения Новосибирской области, 630011 г. Новосибирск, Красный проспект, 18
65	Министерство здравоохранения Омской области, 644099, Россия, г. Омск-99, ул. Красный Путь 6
66	Министерство здравоохранения Республики Алтай, 649002, г. Горно-Алтайск, Коммунистический пр-т, 54
67	Министерство здравоохранения Республики Бурятия, 670001, г. Улан-Удэ, Дом Правительства, ул. Ленина, 54
68	Министерство здравоохранения Республики Тыва, 667009, Республика Тыва, г. Кызыл, ул. Калинина, 128 "А"
69	Министерство здравоохранения Республики Хакасия, 655017, г. Абакан, ул. Крылова, 72
70	Департамент здравоохранения Томской области, 634041, г. Томск, пр. Кирова, 41
71	Министерство здравоохранения Астраханской области, 414056, г. Астрахань, ул. Татищева 16 "В"
72	Комитет по здравоохранению Администрации Волгоградской области, 400131, г. Волгоград, ул. Ленина, 15
73	Министерство здравоохранения Карачаево-Черкесской Республики, 369000, Карачаево-Черкесская Республика, г. Черкесск, ул. Красноармейская, 54
74	Министерство здравоохранения Краснодарского края, 350075, г. Краснодар, ул. Стасова, 180
75	Министерство здравоохранения Республики Адыгея, 385000, Республика Адыгея, г. Майкоп, ул. Советская, д. 176
76	Министерство здравоохранения Республики Дагестан, 367005, Республика Дагестан, Махачкала, ул. Абубакарова 10
77	Министерство здравоохранения Республики Ингушетия, 386102, г. Назрань, ул. Кунаева, 36
78	Министерство здравоохранения и социального развития Республики Калмыкия, 358000 Республика Калмыкия, г. Элиста, ул. Балакаева, д. 8
79	Министерство здравоохранения Республики Северная Осетия — Алания, 362025, г. Владикавказ, ул. Бородинская, 9-а
80	Министерство здравоохранения Ростовской области, 344029, г. Ростов-на-Дону, ул. 1-й Конной Армии, 33
81	Министерство здравоохранения Ставропольского края, 355000, г. Ставрополь, ул. Маршала Жукова, 42/311
82	Министерство здравоохранения Чеченской Республики, 364051, г. Грозный, ул. Маяковского, 88
83	Министерство здравоохранения Кабардино-Балкарской республики, 360028, г. Нальчик, ул. Советская, 100

Заместитель директора Департамента

 О.С. Филиппов